●症　例

肺内分画症に発症した非定型抗酸菌症の１例

関根　　隆[1)3)]　カレッド　レシャード[2)]　小鯖　　覚[1)]

要旨：肺内型肺分画症に非定型抗酸菌症を合併した１例を報告する．症例は30歳の女性で咳，血痰，左胸部痛を主訴として来院した．既往歴として左下肺野の肺炎を過去に２回繰り返しており，今回の異常陰影も左下肺野であったため，同部位の器質的異常が疑われた．造影CTにより胸部大動脈から左肺底区への血管の異常分岐を認め，また同部位が好発部位であることより肺分画症を強く疑った．大動脈造影では胸部大動脈より左肺底区へ向かう径約15 mmの流入動脈を認め肺分画症と診断した．切除肺の病理組織学的検索で類上皮細胞肉芽腫を多数認めたこと，また術前の喀痰培養よりMycobacterium avium complexが検出された事より，肺分画症に合併した非定型抗酸菌症と診断した．肺分画症に非定型抗酸菌症を合併した症例はきわめて稀であり報告する．

キーワード：肺分画症，非定型抗酸菌症
Pulmonary sequestration，Atypical mycobacteria

はじめに

肺分画症は比較的まれな疾患であるが，今回分画肺に非定型抗酸菌症を合併した症例を経験したので報告する．

症　　例

症例：30歳の女性．

主訴：咳，血痰，左胸部痛．

既往歴：24歳および27歳時に左下肺野の肺炎．18歳時より蛋白尿があり，IgA腎症の疑いで内科受診中．肺結核の既往はない．

家族歴：祖母に子宮癌，父に糖尿病．

現病歴：平成３年９月より咳，左胸部痛出現．11月より血痰出現．

身体所見：妊娠６カ月

入院時検査成績：入院時，貧血と以前より指摘されている蛋白尿，軽度の腎機能低下が認められた．また来院時の動脈血ガス分析では過換気状態を認めた（Table 1）．

入院時胸部単純X線撮影（Fig. 1）では左下肺野に浸潤影と少量の胸水貯留を認めた．

Table 1　Laboratory data on admission

Hematology		Biochemistry	
WBC	9,900 /μl	CRP	0.1 mg/dl
RBC	336 × 10^4 /μl	GOT	35 IU/L
Hb	10.5 g/dl	GPT	10 IU/L
Ht	30.5 %	LDH	602 IU/L
Plt	16.7 × 10^4 /μl	BUN	17.4 mg/dl
ESR	97 mm/h	Cr	1.0 mg/dl
Tuberculin test	0 × 0/3 × 3 mm	GLU	101 mg/dl
Cer	50.7 ml/min		
Urinalysis	protein 3＋		
Arterial blood gas			
Pco2	32.8 mmHg		
Pco2	116. 4 mmHg		

臨床症状及び検査成績より肺炎，胸膜炎，肺膿瘍を疑い抗生剤の投与を開始した．喀痰培養より肺炎桿菌を検出した．しかし数回の抗生剤の変更にもかかわらず症状の改善はみられず，胸水貯留は増強した．

入院30日後の胸部レントゲン写真で左胸水貯留の増強を認めた為左胸腔ドレナージを施行した．胸水の性状は血性で細胞診の結果はクラスIIであり胸水の塗抹培養で一般細菌，結核菌，真菌はすべて陰性であった．

胸部造影CT（Fig. 2）では肺野のcystic lesionと胸水貯留によると思われる左下肺野のdensityの上昇を認めた．また縦隔条件において下行大動脈より肺野に向かうlinearなhigh density areaを認めた．これより下行大動脈から左肺底区への動脈の流入を疑い，この時点で左下肺野の肺分画症を強く疑った．

〒690-0886　島根県松江市母衣町200番地
[1)]松江赤十字病院呼吸器科
〒427-0057　静岡県島田市元島田9311―10
[2)]レシャード医院
〒606-8507　京都市左京区聖護院河原町53
[3)]京都大学生体医療工学研究センター生理系人工臓器部門
（受付日平成９年８月22日）

Fig. 1 Chest radiography on admission shows infiltration in the left lower lung.

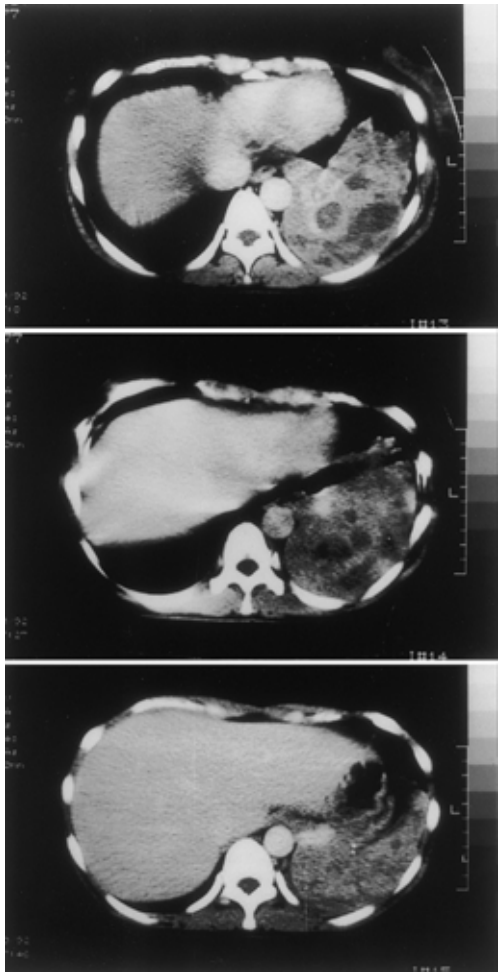

Fig. 2 Enhanced chest CT demonstrates an abnormal blood vessel extending from the descending aorta to the left lower lung.

この頃より胎児仮死の状態となり妊娠 28 週で帝王切開を施行した．しかし 3 日後に新生児は死亡した．原因は母体からの感染の伝播と考えられた．

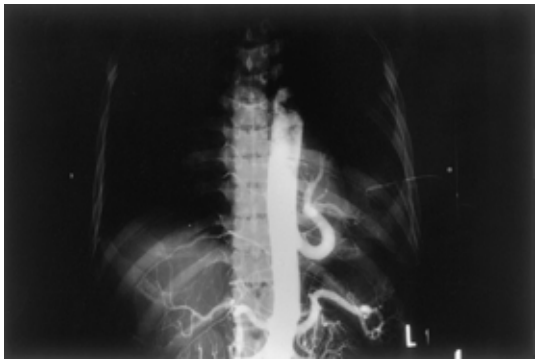

Fig. 3 Aortography confirms an aberrant artery extending from the thoracic aorta.

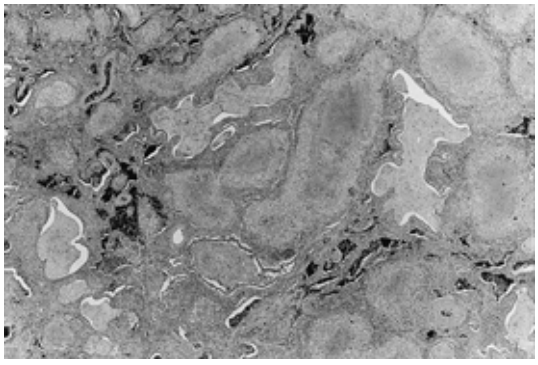

Fig. 4 Microscopy shows epithelioid cell granulomas.

CT の結果より肺分画症が疑われた事から胸部大動脈造影（Fig. 3）を行った．その結果，横隔膜レベルにて大動脈から左肺底区に向かって直径約 15 mm の流入動脈の分岐をみとめた．また病巣部からの還流静脈は肺静脈であった．これより肺内型の肺分画症と診断した．

気管支鏡所見：右上葉気管支に分岐異常を認める他はこの時点では出血など明かな異常は認められなかった．

入院 50 日後，左下葉の肺内分画症に対して左下葉切除を施行した．胸腔内には黄赤色の胸水が貯留しており数カ所で胸膜の癒着がみられた．上下葉間の癒着は強固で，ほとんど葉間は消失していた．また下葉の表面は暗赤色，弾性硬にて肝臓様であった．下行大動脈からの流入動脈を慎重に処理した後，左下葉を切除した．

病理所見：摘出標本の病理組織学的検索では肺内に広範な出血および壊死を認め，気管支は偏位しており末梢に拡張が認められた．また異常流入動脈が肺の後下方から流入するのが認められた．

ミクロ所見（Fig. 4）では Ziehl-Neelsen 染色で結核菌は証明されなかった．しかし類上皮細胞とラ氏型巨細胞からなり中心に乾酪壊死巣を持つ大小多数の肉芽腫を認めた．

術後，肺結核症の合併と考え INH，RFP，SM 3 剤併

用による抗結核療法を開始した．しかし術前の喀痰より抗酸菌の培養陽性の結果が得られたのでナイアシンテストを施行したところ結果は陰性であり，起炎菌はM. avium complex と同定された．これより肺分画症に合併した非定型抗酸菌症と診断した．

術後は喀痰の喀出困難による無気肺を発症したが概ね順調であった．その後の喀痰培養では抗酸菌陰性であり，術後約３年の現在まで再発の兆候なく経過良好である．

考　察

肺分画症は肺組織の一部が大循環系から血液供給を受ける疾患であり 1946 年 Pryce がその概念を確立した．肺切除例の約 1.1～1.8% に見られるとされ比較的稀な疾患といえる．Pryce[1]はその成立条件として大動脈から直接肺に流入する異常血管とその栄養を受ける異常な分離肺組織の２点を挙げた．本症はさらに，肺内分画症と肺外分画症とに分けられるが，前者は胸膜を持たない分離肺組織が肺内に存在し周囲の肺組織と交通を持たないものであり，後者は胸膜に覆われた分離肺組織が横隔膜の胸側か腹側に存在するものである．近年，CT や MRI により異常動脈を描出することにより肺分画症の診断が可能であったとする報告が散見される[2]．そのためには，左後肺底区などの肺分画症好発部位の肺病変に対しては本疾患の存在を常に念頭に置くことが必要と考えられる[3]．本症例はその既往歴と病変部位とから肺分画症の可能性を念頭に置くことができた．そして造影 CT にて大動脈から左下肺野への流入動脈を強く疑ったため確定診断を得ることができた．切除肺の病理組織学的検索では類上皮細胞とラ氏型巨細胞から成り，中心に乾酪壊死巣を持つ大小多数の肉芽腫を認めた．Ziehl-Neelsen 染色で抗酸菌は証明されなかったが術前の喀痰培養の結果 Mycobacterium avium complex が培養され，分画肺に合併した非定型抗酸菌症と診断した．肺分画症に結核を合併したという報告は散見されるが，非定型抗酸菌症の合併は検索した範囲では本症例が４例目[4)～6)]であり極めて稀であると考え報告した．４症例はすべて 20～30 歳までの若年者であり分画肺の繰り返す肺炎を既往歴に持っていた．

結　語

繰り返す左下肺野の肺炎に対して胸部造影 CT および大動脈造影により肺分画症と診断され左下葉切除術を行った．術前の喀痰培養より分画肺に合併した非定型抗酸菌症と診断された．分画肺に非定型抗酸菌症を合併した稀な１症例を報告した．

文　献

1）Pryce D.M. : Loweraccessory pulmonary artery with intralobar sequestration of lung ; Report of 7 cases. J Pathol 1946 ; 58 : 457―467.

2）池田賢次，中島明雄，時沢郁夫，他：肺分画症の３例 CT による異常輸入動脈の検出を中心として．臨放　1989 ; 34 : 169―172.

3）関根　隆，カレッドレシャード，板垣哲朗他：腹痛により発見された肺分画症の１例．松江赤十字病院医学雑誌　1992 ; 4 : 63―66.

4）Mooney-LR, Brown-JW, Saunders-RL : Intralober Pulmonary Sequestration Infected with a Mycobacterium of the Battey-Avium Complex. Chest 1975 ; 68（4）Oct : 594―5.

5）白井敏博，佐藤篤彦，森田豊彦，他：正常気管支と交通し，非定型抗酸菌症を伴った肺葉内肺分画症の１例．日胸，1990 ; 49 : 926―932.

6）和沢　仁，神頭　徹，玉田二郎：非定型抗酸菌症を伴った肺分画症の１手術例．日胸疾会誌　1985 ; 23 : 1497―1497.

Abstract

A Case of Pulmonary Sequestration with Atypical Mycobacterial Infection

Takashi Sekine[1)3)], Khaled Reshad[2)] and Satoshi Kosaba[1)]

[1)] Pulmonary Division, Matsue Red-Cross Hospital

[2)] Reshad Clinic

[3)] Department of Artificial Organs, Research Center for Biomedical Engineering, Kyoto University

A 30-year-old woman complaining of cough, bloody sputum and left chest pain was admitted to our hospital. She had a history of recurrent pneumonia in the left lower lobe. On admission an abnormal shadow was recognized in the left lower lobe on chest radiograph. An enhanced CT scan showed an abnormal blood vessel extending from the descending aorta to the left lower lung. Aortography also indicated one aberrant artery, 15 mm in diameter, extending from the thoracic aorta to the left lower lobe. Pulmonary sequestration was subsequently diagnosed, and left lower lobectomy was later performed. Pathological examination after surgery revealed epithelioid cell granulomas and atypical *Mycobacteria avium* were detected on sputum culture. Cases of pulmonary sequestration complicated by atypical mycobacterial infection are rare.