●原　著

肺放線菌症の臨床的および画像的検討

萩原　真一　　石井　芳樹　　北村　　諭

要旨：肺放線菌症 8 例について臨床的，画像的検討を行い，治療と予後についても検討した．肺放線菌症の臨床像は，その経過が緩徐であり，症状として血痰，喀血が多く，血液検査では赤沈の亢進といった慢性炎症像を呈することが多い．画像上病変の分布は右肺に多く，背側に多いことから，その発症機序として口腔内細菌叢の誤嚥が示唆された．CT 上では病変は肺野末梢で胸膜に広く接する結節性陰影を呈することが多く，陰影の辺縁は不整で複数の血管が収束する場合が多い．結節の内部 density は low attenuation region または空洞を有していた．陰影と胸膜との関連では，陰影に接する限局性の胸膜肥厚像を認め，肥厚部位は薄く平滑であった．経気管支肺生検（TBLB）による本症の診断は困難なことも多いが，生検の際，肉芽組織の確認は本症を示唆する一つの所見として重要なものと考えられた．診断法として本症が中枢側に及ぶ場合には TBLB の反復施行が，肺野末梢の小結節の場合には胸腔鏡下肺生検が有用と思われた．

キーワード：肺放線菌症，喀血，結節，胸膜肥厚，脈管収束
Pulmonary actinomycosis，Hemoptysis，Nodule，Pleural thickening，Vascular involvement

はじめに

放線菌症は *Actinomyces israelli* を主とする全身感染症で，主に顔面頸部，胸部，腹部に認められ，胸部型は全体の 10～20% とされている[1)2)]．肺放線菌症は口腔内に常在する放線菌を誤嚥することにより発症すると考えられているが，画像上しばしば腫瘤性陰影を呈し，他疾患，特に肺癌，肺結核症と鑑別が困難な場合が少なくない．また，内科的検査による確定診断が難しく，これまで多くの症例で外科的切除により診断がなされてきた．

今回当院にて病理学的に確定診断された肺放線菌症について，臨床的，画像的な検討を行い，肺放線菌症の臨床像について若干の知見が得られたので報告する．

対象と方法

1974 年から 1997 年までに当院に入院し，生検または外科的切除により病理学的に確定診断された肺放線菌症 8 例について臨床症状，血液検査所見，画像所見，治療および予後について検討を行った．

結　　果

1）患者背景（Table 1）

8 例の平均年齢は 60.2±9.6 歳で，男性 5 例，女性 3 例であった．基礎疾患は 8 例中 5 例に認められ，歯肉炎などの口腔内病変は 3 例に認められた．診断方法は胸腔鏡下生検（VATS）が 2 例，経気管支肺生検（TBLB）3 例，肺葉切除 2 例，開胸肺生検が 1 例であった．

2）臨床症状（Table 2）

症状としては血痰，喀血が 6 例と最も多く，その他には発熱，咳嗽，喀痰などの症状が多く認められた．

Table 1　Characteristics of the patients

Patient	Age	Sex	U.D.	Method of diagnosis
1	77	M	—	VATS
2	44	M	gingivitis	VATS
3	64	F	gingivitis	TBLB
4	58	F	breast cancer	TBLB
5	58	M	—	TBLB
6	54	F	—	Lobectomy
7	61	M	gingivitis	Open lung biopsy
8	66	M	DM	Lobectomy

U.D.：Underlying Disease　VATS：Video-assisted thoracoscopic surgery

Table 2　Clinical symptoms

Symptoms	Number of cases
Hemoptysis	6
Cough	3
Sputum	2
Fever	3
Appetite loss	1
None	1

〒329-0498　栃木県河内郡南河内町薬師寺 3311―1
自治医科大学呼吸器内科

（受付日平成 10 年 2 月 16 日）

Table 3 Laboratory findings on admission. In patient 4 also had obstructive pneumonia, after antibiotic therapy for 1 month lowered the WBC count into the normal range

Patient	WBC	CRP (mg/dl)	ESR (mm/h)	T-p (g/dl)	Alb (g/dl
1	5,500	＜0.1	25	6.9	3.9
2	4,500	0.13	/	7.0	4.2
3	5,500	1.03	57	6.3	3.5
4	17,800	10.2	81	7.4	3.4
5	6,200	0.325	35	7.6	4.2
6	8,400	2＋	60	7.2	3.8
7	5,700	0.109	3	6.6	4.6
8	5,500	0.629	45	6.9	3.7

Table 4 Background factors. PPD ; positive (＋) : weak, positive (＋＋) : medium. Other tumor markers (NSE, CYFRA, PRO GRP in 3 patients) were also within normal ranges

Patient	PPD	B.I.	Alcohol	Tumor marker	Duration until diagnosis
1	positive (＋)	1,000	sake 90ml/day	CEA 2.9 SCC 0.6	4M
2	positive (＋＋)	1,800	sake 900ml/day	CEA 1.4 SCC 0.4	5M
3	positive (＋)	(－)	(－)	CEA 4.8 SCC 0.5	5M
4	positive (＋)	(－)	(－)	CEA 3.8	9M
5	negative	2,100	unknown	CEA 0.6	3M
6	positive (＋)	(－)	(－)		3M
7	positive (＋＋)	(－)	(－)	CEA 2.5	10M
8	negative	(－)	(－)		6M

Table 5 X-ray findings (CT) 1

Patient	Site		Lesion	Location	Pleura		
	rt/lt	segment			thickening	indentation	effusion
1	R	2	nodule	periphery	＋	＋	－
2	L	6	〃	periphery	＋	＋	－
3	R	3	consolidation with atelectasis	hilus	＋	－	－
4	R	2	〃	〃	＋	－	－
5	R	3	〃	periphery	＋		－
6	R	6＋10					
7	R	2	nodule	periphery	＋	－	－
8	L	8＋9＋10	〃	〃	＋	＋	－

3）血液検査所見（Table 3）

白血球数が 10,000/μl 以上の上昇を示した症例は 1 例のみで，他は正常範囲以内であった．CRP については多くの症例で 1.0 mg/dl 以上の上昇は認められず，10 mg/dl 以上の高値を示した症例は白血球数が 17,800/μl と高値を示した 1 例のみであった．なおこの 1 例は入院時に閉塞性肺炎を合併しており，抗生剤（LMOX）の 4 週間投与にて白血球数は正常化した．赤沈値については，1 例を除いて全て亢進しており，血液検査からは慢性炎症像を呈していた．栄養状態の評価として総蛋白，アルブミン値に関しては全例とも低下傾向は認められなかった．

4）背景因子（Table 4）

各症例のツベルクリン反応は 8 例中 6 例が陽性であったが，強陽性は認められなかった．喫煙，飲酒については 8 例中 5 例にその習慣はなく，腫瘍マーカーについては，測定されたマーカー全てに上昇は認められなかった．症状出現または胸部異常陰影出現指摘時より診断までの

Table 6 X-ray findings (CT) 2

Patient	Margin	Spicula	Internal density	Vascular involvement	Lymph nodes
1	irregular	−	low density	＋(4)	−
2	〃	−	low density	＋(3)	−
3	〃	−	low density	＋(2)	＋
4	〃	−	cavity	＋(3)	＋
5	〃	−	low density	＋(2)	−
6					
7	irregular	−	low density	＋(2)	−
8	〃	−	cavity	＋(2)	−

Number of related vesseis in parentheses.

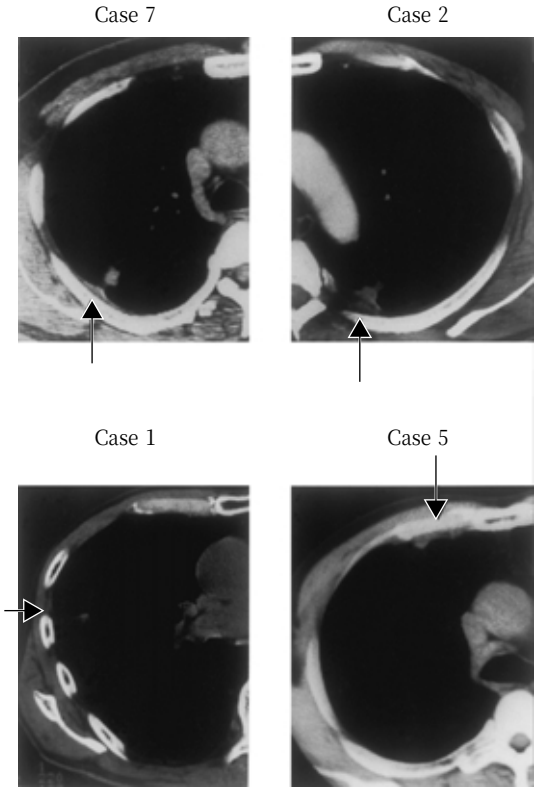

Fig. 1 Pleural thickening adjacent to a nodule. Each thickened area was thin and smooth.

期間は3カ月から10カ月，平均5.6カ月を要していた．

5）画像所見（Table 5，6）

病変の分布は右側に6例，左側に2例と右肺に多く，また，上葉が5例，下葉が3例であった．胸部CTでは検討しえた4例が結節性陰影で，3例が無気肺を伴うconsolidationであった．また5例が肺野末梢に，2例が末梢側から肺門部にかけて存在していた．なお結節の辺縁は全て不整であった．

胸膜との関連では，全例に限局性の胸膜肥厚像を認め（Fig. 1），また3例に胸膜嵌入像を認めた．胸水貯留は認められなかった．結節の辺縁性状ではspiculaは認められなかった．結節の内部densityについては，充実性の陰影を呈しその内部にlow attenuation reagionを有するタイプが5例，空洞を有するタイプが2例に認められた（Fig. 2）．縦隔，肺門リンパ節の腫大は2例に認められたが，径2 cmを越える有意なリンパ節腫大は認められなかった．

結節と周辺組織との関連で，5例において結節への血管の集束を認めた．これらの血管は動静脈を含み，複数本の血管が関与する場合が多かった（Fig. 3）．

6）治療および予後（Table 7）

外科的に切除された症例は，2例を除いて術後にペニシリン系またはミノサイクリンの点滴および経口投与を

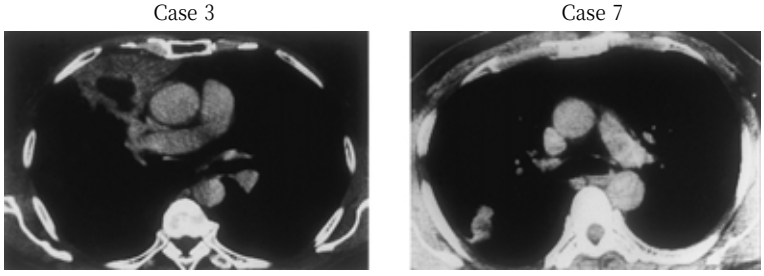

Fig. 2 Internal densities fo nodules were classified into two patterns : either a cavitation (a) or a low attenuation region (b).

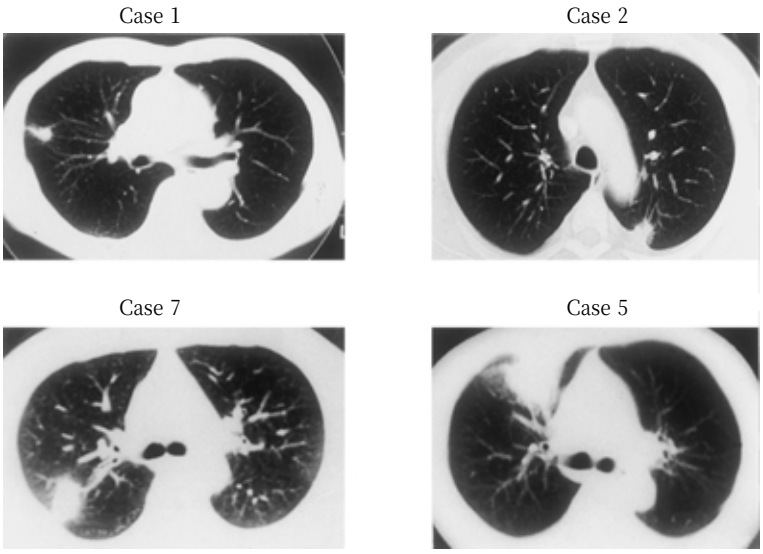

Fig. 3 Vascular involvement. In each patient, a few blood vessels were involved in the nodule.

Table 7 Treatment and prognosis

Patient	Treatment	Prognosis
1	resection	recurrence (－)
2	resection ＋ antibiotics (6M)	〃
3	antibiotics (2M) ＋ resection	〃
4	antibiotics (10M)	〃
5	antibiotics (8M)	〃
6	resection ＋ antibiotics (1M)	〃
7	resection ＋ antibiotics (1M)	〃
8	resection ＋ antibiotics (4M)	〃

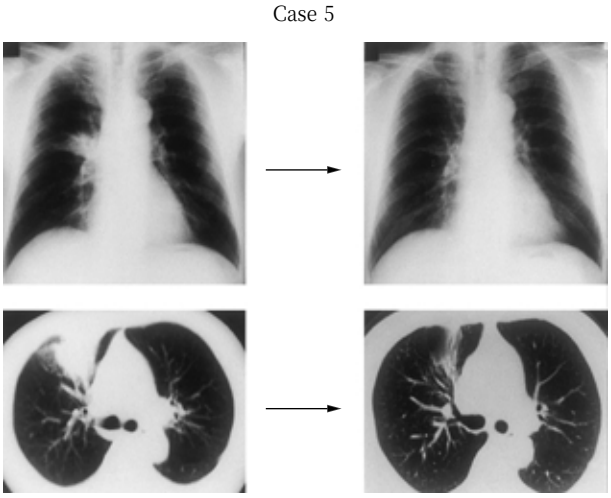

Fig. 4 Differences in X-ray films taken over a 6-month interval. The nodular shadow before treatment (left) had almost disappeared after 6 months of antibiotic therapy (right).

1～6 カ月間施行し，その後再発は認めていない．抗生剤の投与のみを行った症例 4，5 については，症例 4 は糖尿病を併発していたため 10 カ月の投与となったが，症例 5 は 8 カ月の投与で治癒した（Fig. 4）．

考　察

肺放線菌症については，比較的稀であるためかこれまでにまとまった報告例が少なく，その臨床像は明らかではない．一般に肺放線菌症は画像上，腫瘤状陰影を呈することが最も多く[2]，また，内科的な生検等による診断率が低いため，生検にて診断できない場合には，悪性腫瘍の可能性が否定できず多くの症例で外科的切除により確定診断がなされてきた．

一方，最近 10 年間の肺放線菌症の報告数は増加傾向にあり[3]，肺癌などとの鑑別上念頭におくべき疾患と思われる．肺放線菌症は抗生物質による治療が可能であるところから，今回，外科的切除後に確定診断がなされることが多かった本症について，内科的な診断と治療の向上を目的にその臨床像，画像的特徴について検討を行った．

症例の検討では，男性 5 例，女性 3 例とやや男性に多く，平均年齢は 60.2 歳と中高年者に認められた．基礎疾患に口腔内病変が 3 例，糖尿病が 1 例であった．これまでの統計例では患者の男女比は 2.5 : 1[4]～3 : 1[3)5)]，平均年齢は 41.3 歳[5]あるいは 40～50 歳代に多発する[5]傾向があり比較的若いが，近年の口腔内衛生の向上と，必ずしも近年の報告例では基礎疾患を有しない健常人発症例の増加傾向があることより[3)5)]，明らかな発症要因は不明となりつつある．

診断方法については，当院の症例では TBLB が 8 例

Table 8 TBLB frequency and histological findings. In patients in which druse was identified, granulation tissues were also found

Patient	TBLB (times)	Histological findings
1	1st	alveolar tissue
3	3rd	granulation tissue, druse (＋)
4	3rd	granulation tissue, druse (＋)
5	1st	granulation tissue, druse (＋)
7	1st	bronchial wall

中3例であった．文献的にはTBLBで確定診断された報告例は稀であり[6)7)]，一般的に気管支鏡下生検や経皮肺生検[8)9)]では診断が困難であるとされている．その理由として肺放線菌症は慢性化膿性肉芽腫性疾患であり，菌塊はその深部に存在し周囲を肉芽組織で囲まれているため生検鉗子が肉芽を通過できず，菌塊の部分を採取できない為と考えられている．これまでにTBLBで診断された症例では，空洞を形成していて誘導気管支を介して比較的中心部を生検できた[6)]，あるいは炎症の活動期で肉芽腫形成が高度でないときにTBLBを繰り返すことによって鉗子が病巣の深部に到達できたのではないか[7)]と推測されている．当院の3症例のうち2例は肺門部に到達する病巣があり3回目の気管支鏡で直視下に生検して確定診断されたが，残りの1例はTBLB 1回で診断がついた．したがって，本症の場合でも特に病巣が肺中枢側に及ぶものや，比較的発症早期のものはTBLBの反復施行により診断率の向上がある程度は望めるものと思われる．また，確定診断には至らなくても採取組織の病理所見がgranulation tissueである場合には，本症を示唆する一つの重要な所見と思われる（Table 8）．得られたDruseに関しては，残念ながら嫌気培養がなされていなかったために*Actinomyces*を分離できなかった．

また，当院の8例のうち2例が胸腔鏡下肺生検により確定診断されているが，肺野末梢に病変が存在し内科的生検法にて診断がつかない場合には胸腔鏡下肺生検は最もよい適応と考えられる．

臨床症状については，6例に血痰，喀血が認められた．その他の症状としては咳嗽，喀痰，発熱等であり，本症では血痰，喀血の頻度が多いことが特徴と考えられた．他の報告においても同様の症状が最も多い[3)4)10)11)]．喀血，血痰の原因としては慢性炎症に伴う気管支動脈の増生や気管支動・静脈のシャントの関与が考えられている[12)]．

血液検査所見では，1例を除いて白血球増加やCRP上昇といった急性炎症所見は少なかったが，ほとんどの症例で赤沈の亢進を認め，慢性炎症像が一つの特徴と考えられる．また，全身の栄養状態は特に無関係と考えられる．

背景因子として喫煙，飲酒に関しては8例中5例にその習慣はなくこれらの要因は必ずしもrisk factorとは考えにくいものと思われた．本症の診断までの期間は平均5.6カ月であったが，診断までに9，10カ月の長期間を要した2例は他院にて確定診断のないまま肺癌として化学療法と放射線療法を施行されていた．また他の1例は同様に確定診断には到らなかったが肺結核症として抗結核剤が投与されていた．他の症例は他院での精査や外来での経過観察も含めて経皮肺生検や気管支鏡検査を繰返し，また細菌学的検査を繰り返して診断までに時間を要していた．全体的に本症の症状は軽度であり，*A. israelli*の毒性が比較的低いために症状は遅れて出現しやすく[14)]，本症は緩徐な臨床経過を取るものと思われる．

胸部X線では右側に6例，左側に2例と右肺に多く，また上葉に多い分布傾向を示した．病変は結節性陰影か無気肺を伴うconsolidationで，大部分が肺野末梢に存在していた．これまで肺放線菌症は口腔内の*Actinomyces*を誤嚥することにより発症する考えられてきたが，その理由の一つに病変が下葉に多いという特徴が挙げられてきた．しかし，本検討では両肺の背側に多い傾向があり，上葉に多く分布していた．右S 3にも2症例認めたが，そのうちの1例にgingivitisがあり，発症要因としては口腔内*Actinomyces*の誤嚥による可能性は大きいが，健常人発症例の増加傾向と，肺末梢に病変が多いことから，gingivitisなどの感染巣からseptic emboliなどの血行性に発症する可能性も考えられる．さらに末梢肺では換気が悪く，*Actinomyces*が定着しやすく，また発育しやすい嫌気状態が得られやすいのかも知れない．

陰影の特徴については辺縁不整で，陰影の内部性状はlow attenuation regionあるいはcavityを有していた．結節と胸膜との関連では胸膜嵌入像を認めたものもあるが，全例で結節局所に接する限局性の胸膜肥厚像を認める一方で，胸水貯留は認められず，血管との関連では，複数の血管が病巣へ関与する場合が多いと考えられる．

Flynnら[13)]は，肺放線菌症の15例の胸部単純X線の解析から，放線菌症のX線像としてはmass lesionかchronic alveolar infiltrateまたはcavitationを多く認め，pleural diseaseは12例で，胸水または膿胸，胸膜の肥厚のみの場合を頻度の高いものとして挙げている．

肺放線菌症に関してCT上の特徴について検討したKwongらの報告によれば[14)]，*Actinomycosis*の病変はair-space consolidationが多く，一部に辺縁不整なnodular opacityを有するものがある．これらのnodule内にはcavityやlow-attenuation reagionを有し，このlow-attenuationは病理学的にmicroabscessであることが確認されている．肺放線菌症のCT上の特徴は，近接の胸膜肥厚を伴うair-space consolidationであり，そのcon-

solidationは時に多巣性であったり，fissureをこえて拡がり，また内部にcavityやlow-attenuationを有していて結節状に見えることがある．またもう一つの特徴は，胸膜肥厚が薄くて（<1 cm）平滑であるということが挙げられている．局所の胸膜肥厚については，Leungら[15]も同様な報告をしている．

近年，本症は増加傾向にあるようであるが，診断不明時に抗生剤が外来などで使用されることがあるため，以前のように大きな腫瘤影や胸水貯留，膿胸の合併した症例は少なくなりつつあると考えられる[16]．肺野末梢に小結節や慢性的に存続するconsolidationが認められる場合には，本症も鑑別疾患として念頭におくべきものと思われる．

治療については，TBLBで診断された3例のうち2例は抗生剤のみの投与により軽快した．症例4は経過中DMを合併したこともありPC-G 800万U/日の点滴静注を36日継続後，minocycline 200 mg/日を約9カ月の内服投与となった．症例5はABPC　4 g/日の点滴静注後minocycline　200 mg/日を7カ月間投与して治癒した．症例3はPC-G　600万U/日の点滴静注を32日，その後minocycline　200 mg/日を約2カ月投与したが喀血を繰り返すために肺葉切除を行った．

一般的には手術後でも2〜3カ月程度のペニシリンGの点滴投与とそれに引き続く経口ペニシリン剤の3〜6カ月程度の内服治療が勧められている．しかし，最近の報告では，抗生剤投与期間の短縮の可能性が報告されている[8)17)〜19)]．当院症例の検討では一定の見解は得られなかった．ただし手術症例のうち2例は術後の抗生剤投与を行わずに再発もなく治癒していたことから，特に限局した病巣の手術症例については，内服治療期間の短縮の可能性が示唆された．

まとめ

1）肺放線菌症は臨床経過としては緩徐であり，臨床症状として血痰，喀血が多く，血液検査では赤沈の亢進といった慢性炎症所見を呈する場合が多い．

2）画像上は肺野末梢で胸膜に広く接する結節性陰影を呈することが多く，陰影の辺縁は不整で血管が収束する場合が多い．結節の内部にはabscessを反映してlow attenuation regionや空洞を有する．

3）陰影に接する限局性の胸膜肥厚像を認め，肥厚は薄く平滑である．

4）確定診断には病巣よりdruseの証明が必須であるが，生検時granulation　tissueの確認は本症を示唆する一つの所見と思われる．

5）診断法としては，本症が中枢側に及ぶ場合にはTBLBの反復施行が，肺野末梢の小結節でTBLBにて診断不能な場合には胸腔鏡下肺生検が有用と思われる．

文　献

1）Frank P, Strickland B : Pulmanary actinomycosis. Br J Radiol 1974 ; 47 : 373―378.

2）Weese WC, Smith IM : A study of 57 cases of actinomycosis over a 36-year period, a diagnostic ‘ failure ’ with good prognosis after treatment. Arch Intern Med 1975 ; 135 : 1562―1568.

3）佐藤哲也，高田信和，土橋ゆかり，他：前縦隔腫瘍との鑑別を要した肺放線菌症の1例―本邦80例の臨床的集計―．日胸疾会誌　1997 ; 35 : 888―893.

4）中村裕之，橋爪一光，笠松紀雄，他：肺癌と鑑別困難であった肺放線菌症の1例．日胸疾会誌　1993 ; 31 : 103―108.

5）米丸　亮，河合　章，鈴木幸男，他：腫瘤陰影を呈した肺放線菌症の1例―最近18年間の本邦における報告例との対比―．日胸　1991 ; 50 : 150―157.

6）森田志保，本田泰人，藤島卓哉，他：経気管支肺生検で診断し得た肺放線菌症の1例．日胸疾会誌　1994 ; 32 : 676―679.

7）堀尾裕俊，野守裕明，小林龍一郎，他：経気管支肺生検にて診断し得た肺放線菌症の1例．気管支学　1996 ; 18 : 502―506.

8）山洞善恒，杉田　裕，兼子　耕，他：肺放線菌症の3例．日胸疾会誌　1992 ; 30 : 1869―1873.

9）岩瀬彰彦，西城正雄，塩田智美，他：経皮肺生検の培養で診断し得た肺放線菌症の1例．日胸　1997 ; 56 : 43―46.

10）宮崎幸重，松尾健吾，野元健行，他：喀血を主訴とした肺放線菌症の1手術例．日胸　1992 ; 51 : 1067―1071.

11）Davidson H Hamer, Lee Edward Schwab, Richard Gray : Massive Hemoptysis from Thoracic Actinomycosis Successfully Treated by Embolization. Chest 1992 ; 101 : 1442―43.

12）石原重樹，泉　浩，霜多　広，他：近年少なくなった肺放線菌症の1例．胸部外科　1988 ; 41 : 529―531.

13）Flynn MW, Felson B : The Roentgen Manifestations of Thoracic Actinomycosis. AJR 1970 ; 110 : 707―716.

14）Stephen Kwong J, Nestor L Muller, David Godwin J, et al : Thoracic Actinomycosis : CT findings in Eight Patients. Radiology 1992 ; 183 : 189―192.

15）Leung AN, Muller NL, Miller RR : CT in differential Diagnosis of Diffuse Pleural Disease. AJR 1990 ; 154 : 487―492.

16）Webb WR, Sagel SS : Actinomycosis Involving the Chest Wall : CT Findings. AJR 1982 ; 139 : 1007―1009.

17）Kinner WJM, Mac Farlane JT : A survey of thoracic actinomycosis. Respir Med 1990 ; 84 : 57—59.
18）Case Records of the Massachusetts General Hospital : Case 45—1983. N Engl J Med 1983 ; 309 : 1171—1178.
19）田中　隆，吉田　冲，佐尾山信夫，他：術中迅速病理診断で肺癌が疑われた肺放線菌症の 1 例．日胸 1996 ; 55 : 467—470.

Abstract

Clinical and Radiological Study of Pulmonary Actinomycosis

Shin-ichi Hagiwara, Yoshiki Ishii and Satoshi Kitamura
Department of Pulmonary Medicine, Jichi Medical School, Minamikawachimachi, Tochigi 329–0498, Japan

We clinically and radiologically examined 8 patients with pulmonary actinomycosis. Their clinical features were slowly progressive, and the most commonly occurring symptom was hemoptysis. Laboratory findings disclosed elevated ESRs, a sign of chronic inflammation. Roentgenographic films showed a higher percentage of lesions in the right lung and on the dorsal side. On chest CT images, the lesions appeared as nodular or consolidated shadows with atelectasis, and spread widely over the parietal pleura in the periphery of the lung fields. The margins of the nodules were irregular, and multiple blood vessels were involved. The internal density of the nodules contained either a low attenuation region or cavity. In relation to the pleura, local pleural thickening adjacent to the nodules was identified in all patients, and the thickened areas were thin and smooth. Although it was difficult to diagnose by transbronchial lung biopsy (TBLB), granulation tissue obtained by TBLB was considered an important finding suggestive of pulmonary actinomycosis. As diagnostic procedures, repeated TBLBs appear to be effective for lesions extending into the hilar region, and video-assisted thoracoscopic surgery, for small nodular lesions located in the periphery of the lung fields.