●原　著

原発性肺クリプトコッカス症の検討
―特に検診等で発見された無症候例に関して―

西田　有紀　　千場　　博　　瀬戸　貴司
瀬戸眞由美　　深井　祐治　　蔵野　良一*

要旨：原発性肺クリプトコッカス症は比較的まれであるとされていたが，最近は報告例も増加の傾向にある．我々は検診等で発見された原発性肺クリプトコッカス症12例を経験したので，考察を加え報告する．年齢は27～58歳，男性11例，女性1例で，有症状例は3例，無症状例が9例（75%）を占めた．X線病型は，有症状例中，2例は空洞を有する腫瘤影，1例は両側肺に及ぶ肺炎型であった．無症状例は全例が結節影を呈し，長径1.0～2.8 cmと小さく，画像上肺癌との鑑別は困難であった．3例が経気管支的生検，9例が経皮的針生検により診断がなされた．全例，鳥類の飼育歴はなく，1例のみが糖尿病を有したが，他は悪性腫瘍その他の免疫低下状態ではなかった．抗真菌剤の投与で10例では陰影の消失または著明な縮少が得られた．本症は自覚症状を欠くことが多く，迅速かつ的確な診断が必要であり，特に肺癌との鑑別が重要になると思われた．

キーワード：原発性肺クリプトコッカス症，内科的治療，経気管支的肺生検，経皮的針生検
Primary pulmonary cryptococcosis，Asymptomatic，Transbronchial biopsy，Needle aspiration biopsy

はじめに

肺真菌症の中でも原発性肺クリプトコッカス症は比較的まれであるとされていたが，最近は報告例も増加の傾向にある．我々は検診等で発見された無症状の原発性肺クリプトコッカス症9例と，有症状3例の計12例を経験したので，その診断および治療に関して臨床的検討を行った．

対象と方法

1987年4月から1997年12月までの期間に，当施設において診断された原発性肺クリプトコッカス症12例を対象とした．男性11例，女性1例，年齢は27～58歳だった．有症状例は3例，無症状例は9例だった．

結　　果

12例をTable 1に示した．1例（症例10）は糖尿病を有したが，他の症例には糖尿病はなく，悪性腫瘍その他の基礎疾患もなく，免疫能の低下を示唆する臨床的な問題は認められなかった．全例，鳥類の飼育歴はなかった．胸部X線写真では，有症状例中，2例が空洞を有する腫瘤影を呈していた．また，無症状例は全例，長径1.0～2.8 cmの結節影を呈し，散布性陰影は伴わず，辺縁は不整で肺癌も否定できなかった．3例が経気管支的生検（Trans-bronchial biopsy，以下TBB），9例が経皮的針生検（Needle aspiration biopsy，以下NAB）で診断された．なお，経過中に髄膜炎を発症した症例はなかった．

症例を呈示する．

症例1，45歳男性．（Fig. 1）感冒罹患時に近医にて胸部異常陰影を指摘され，紹介された．CTで左S 9に長径1×2 cmの結節影が認められた．NABにてクリプトコッカス症と診断し，イトラコナゾール3カ月間の投与で陰影はほぼ消失した．

症例2，51歳男性．検診にて胸部異常陰影を指摘され，CTで左S 9に長径約1 cmの結節影が認められた．NABにて診断し，5-FCの6カ月間投与で陰影は消失した．

症例4，46歳男性．胆石治療のために入院．胸部異常陰影を指摘され，右S 8に長径約1.5 cmの結節影が認められ，NABにて診断した．イトラコナゾールを5カ月間投与し，陰影はほぼ消失した．

呈示症例のように多くの症例（12例中9例）では全く自覚症状を有していなかった．

次に，有症状例を呈示する．

〒860-0811　熊本市本荘5―16―10
熊本地域医療センター呼吸器科
*同　病理部

（受付日平成10年12月2日）

Table 1 Primary pulmonary cryptococcosis

Case	Age	Sex	Symptom	Underlying disease	X-ray finding and diameter	X-ray diagnosis on admission	Method of diagnosis	Treatment	Operation
1	45	M	(−)	(−)	coin lesion Lt S9, 1 cm	Lung cancer	NAB	itraconazole	(−)
2	51	M	(−)	(−)	coin lesion Lt S9, 1 cm	Lung cancer	NAB	5-FC	(−)
3	58	M	(−)	(−)	coin lesion Rt S9, 2 cm	Lung cancer	NAB	itraconazole fluconazole	(+)
4	46	M	(−)	(−)	coin lesion Rt S8, 1.5 cm	Lung cancer	NAB	itraconazole	(−)
5	41	M	(−)	(−)	coin lesion Rt S2, 2.5 cm	Lung cancer	NAB	itraconazole	(−)
6	27	M	(−)	(−)	coin lesion Lt S1+2, 2.8 cm	Pulmonary tuberculosis	NAB	itraconazole	(−)
7	58	M	(−)	(−)	coin lesion Rt S8, 1.5 cm	Lung cancer	TBB	fluconazole	(−)
8	49	M	(−)	(−)	coin lesion Lt S9, 1 cm	Lung cancer	NAB	fluconazole	(−)
9	29	M	chest pain	(−)	coin lesion Rt S6, 5 cm	Pulmonary tuberculosis	NAB	itraconazole	(+)
10	54	M	cough	NIDDM	coin lesion Rt S1, 4 cm	Lung cancer	NAB	fluconazole	(−)
11	30	F	cough fever	(−)	pneumonia pattern Rt S2, Lt S6	pneumonia	TBB	miconazole 5-FC fluconazole	(−)
12	54	M	(−)	(−)	coin lesion Rt S9, 3 cm	Lung cancer	NAB	fluconazole	(−)

NIDDM : noninsulin-dependent diabetes mellitus NAB : needle aspiration biopsy TBB : transbronchial biopsy

Fig. 1a Chest X-ray on admission shows a solitary round mass in left lower lung field.

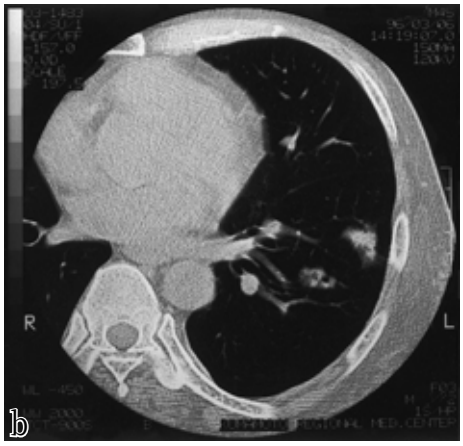

Fig. 1b Chest CT shows a mass lesion in left S 8.

症例 9，29 歳男性．(Fig. 2) 主訴は右背部痛．近医を受診し胸部異常陰影を指摘され，抗生剤の投与で改善が認められず来院．発熱はなく，検査所見にも異常は認められなかった．CT では右 S 6 に長径約 5 cm の空洞を伴う塊状影が認められ，TBB にて診断した．

症例 11，30 歳女性．
(Fig. 3) 産後 6 週の女性で，主訴は咳，右胸痛．理学所見では右上肺野に湿性ラ音を聴取した以外には異常は認められなかった．検査所見で異常がみられたのは CRP のみで 2.0 と上昇，白血球数は 7,400 と正常範囲内だった．検索し得た限り，免疫能の低下を示唆する所見は認められなかった．画像上は右 S 1，S 2 および左 S 6 に空洞を伴う浸潤影が認められ，経気管支的肺生検にて診断した．フルコナゾールを投与し，陰影は徐々に消失した．

呈示症例のように自覚症状を有する症例は少ないが，自覚症状を有するものは腫瘤が大きいもの(症例 10)や，病型が肺炎型のものであった．

治療は，12 例中 10 例が薬物治療で陰影が消失したが，

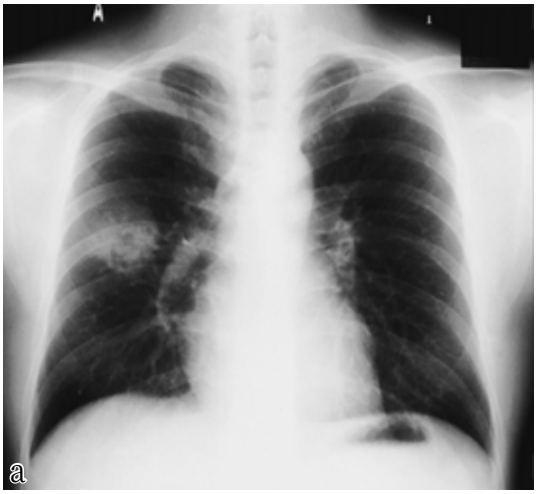

Fig. 2a Chest X-ray on admission shows a solitary round mass in right middle lung field.

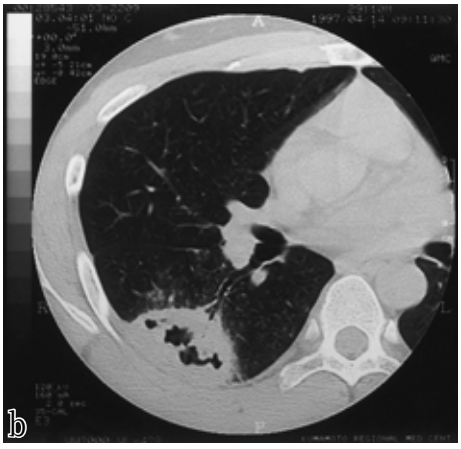

Fig. 2b Chest CT shows a mass lesion with cavity in right S 6.

軽快傾向の認められなかった2例は外科的切除を行った．（症例3，症例9）

考　察

原発性肺クリプトコッカス症は比較的まれな疾患とされてきたが，近年，検診の普及にともない偶然に発見されることが多くなってきている[1)～3)14)15)]．本疾患は自覚症状を欠くことが多く，臨床症状，検査所見，胸部X線所見などにも特徴的なものはないとされている[1)3)4)10)]．そのため，肺癌・肺結核・肺膿瘍などとの鑑別が難しく，[5)]特に迅速な診断が要求される肺癌との鑑別が重要と考えられる．我々の経験した12症例中9例では病変が小さく，TBBでは診断がつかず，NABを行うことにより迅速に診断が得られている[13)]．

抗原検出の有用性が，血清学的診断[7)]あるいは治療効

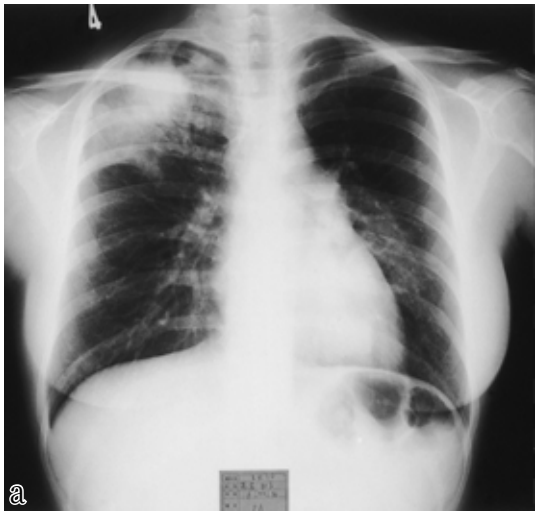

Fig. 3a Chest X-ray on admission shows infiltrative shadows with cavities in right upper and left lower lung fields.

Fig. 3b Chest CT shows infiltrative shadows with cavities in right S 1 and S 2.

Fig. 3c Chest CT shows infiltrative shadow with cavity in left S 6.

果判定[9]に関して認められてきているが，確定診断には経気管支的あるいは経皮的肺生検が迅速かつ確実に行えるため優れていると考えられる．一方，治療効果のマーカーとしては，抗原価の推移が優れていると考えられる．治療に関しては，自然寛解がみられることもあるため，経過観察をするほうがよいとする意見もある[6)11)12)]．たしかに我々が経験した結節型9例中8例は治療開始後速やかに治癒しており，治療に反応したかのようにみえるが，実際は自然治癒の可能性も十分考えられる．そこで基礎疾患や自覚症状がなく，画像上結節影を呈する症例では，自然治癒の可能性もあると考えられるため，細菌学的確定診断後なら3カ月くらいは無治療で経過観察を行うことも可能と思われる．一方，自覚症状を有する症例や画像上肺炎像を呈する症例では，経過観察中に増悪する危険性があること，および，副作用の少ない安全な薬剤の選択が可能となってきた[8]ことより，積極的に治療することが望ましいと考えられる．内科的治療期間は，抗真菌剤投与の期間に関しては確立されたものがなく，施設によってさまざまである[1)2)]．髄膜炎の合併の危険性が治療終了時期の決定を困難にしていると思われる．内科的治療期間に関しては，画像上の改善と抗原価の推移または経皮的針生検などを併用して治療効果及び治療終了時期を決定することが重要であろう．今後，検診の普及に伴い，偶然に発見される原発性肺クリプトコッカス症が増加することが予想されるが，原発性肺クリプトコッカス症の治癒判定基準，治療薬剤および治療期間別の髄膜炎合併率と再発率を集積し，早期に治療指針を決定することが必要と思われた．

文　献

1）道津安正，真崎美矢子，横山泰治，他：原発性肺クリプトコッカス症11例の臨床像と内科的治療成績．日胸疾会誌　1987 ; 25 : 229―39.

2）高崎雄司，衛藤寿仁，近藤哲理，他：原発性肺クリプトコッカス症の1自験例と本症本邦41例の検討．呼と循　1980 ; 28 : 1007―14.

3）内田達男，今泉宗久，浅岡峯雄，他：原発性肺クリプトコッカス症―症例報告と本邦115例の検討．日臨外会誌　1987 ; 48 : 639―44.

4）西井研治，小谷剛士，宇治秀樹，他：原発性肺クリプトコッカス症―気管支鏡による診断と抗真菌剤による治療の有用性―．日胸疾会誌　1992 ; 30 : 1662―66.

5）田村厚久，赤川志のぶ，山下陽子，他：クリプトコッカス症13例の臨床的検討―アスペルギルス症と比較して―．呼吸　1990 ; 9 : 319―26.

6）本間聡起，水起和夫，福井俊夫，他：自然治癒した原発性肺クリプトコッカス症の1例．日胸疾会誌　1989 ; 27 : 825―8.

7）池田貞夫，小西孝明，石田久雄，他：肺クリプトコッカス症の血清学的診断―ラテックス凝集反応によるスクリーニングテストの有用性―．真菌誌　1989 ; 30 : 211―21.

8）Bennet JE : Flucytosine. Ann. Intern Med 1977 ; 86 : 319―22.

9）松木裕暁，栗田幸男：原発性肺クリプトコッカス症3例の臨床的検討．日胸　1996 ; 55 : 193―197.

10）Hacter CR Jr, Sehdeva J, Waters WC, et al : Primary pulmonary cryptococcosis. J Thorac Cardiovasc Surg 1971 ; 61 : 39.

11）Kerkering TM, Duma RJ, Shadomy S : The evolution of pulmonary cryptococcosis. Ann Int Med 1981 ; 94 : 611.

12）Hammerman KJ, Powel KE, Christianson CS, et al : Pulmonary cryptococcosis : clinical forms and treatment. Am Resppir Dis 1973 ; 108 : 1116―23.

13）Lee LN, Yang PC, Kuo SH, et al : Diagnosis of pulmonary cryptococcosis by ultrasound guided percutaneeous aspiration. Thorax 1993 ; 48 : 75―8.

14）中村博幸，千場　博，深井祐治，他：出産後産褥期に発症した原発性肺クリプトコッカス症の1例．日本胸部臨床　1993 ; 52 : 728―731.

15）中村博幸，千場　博，深井祐治，他：原発性肺クリプトコッカス3例における診断および治療の臨床的検討．日胸疾会誌　1993 ; 31 : 1257―1261.

Abstract

Primary Pulmonary Cryptococcosis Diagnosed by Medical Examinations in 12 Patients

Yuki Nishida, Hiroshi Semba, Takashi Seto, Mayumi Seto,
Yuji Fukai and Ryoichi Kurano
Kumamoto Regional Medical Center, Honjyo 5-16-10, Kumamoto-city 860-0811, Japan

Primary pulmonary cryptococcosis is thought to be relatively less common than other lung mycoses, but recently there has been an increase in reports of patients with this disease. Our report covers 12 cases of primary pulmonary cryptococcosis in which the diagnosis was based on medical examinations. The patients consisted of 11 men and 1 woman, aged 27 to 58 years. Only 3 exhibited subjective symptoms. Roentgenograms showed cavitating tumor shadows in the lungs of 2 of the patients with subjective symptoms, and nodular shadows with diameters of 1.0 to 2.8 cm in all patients without subjective symptoms, indicating the possibility of lung cancer. The disease was diagnosed in 3 patients on the basis of transbronchial biopsy findings, and in 9 on the basis of needle aspiration biopsy findings. One patient was diabetic, but the others did not exhibit malignancies or other immunocompromised states. Antifungal drugs significantly reduced or eliminated the nodular shadows in 10 patients. Because patients with primary pulmonary cryptococcosis frequently lack subjective symptoms, prompt diagnosis is critical, particularly in view of the need to distinguish the disease from lung cancer.