●原　著

慢性好酸球性肺炎の予後の検討

望月　吉郎[1)]　小橋陽一郎[2)]　中原　保治[1)]　田中　明[1)]
河村　哲治[1)]　佐々木　信[1)]　河南里江子[1)]

要旨：1988 年から 1991 年の間に当院で慢性好酸球性肺炎と診断し，症状重篤なためステロイド治療を行い，9 年以上経過観察された 12 例を臨床的に検討した．まとめると以下の如くなる．① 12 例中気管支喘息は 3 例，アレルギー性鼻炎はなかった．②全例初回ステロイド治療で著明改善した．③全経過中胸郭外病変はなかった．④ 9〜12 年の経過観察中死亡例は 1 例のみで，10 年 10 カ月後に急性心筋梗塞で死亡した．⑤ 6 例に再発を認めたが，再発時にもステロイド薬が著効した．⑥ 4 例にステロイド薬を長期使用中で，1 例は難治喘息のためプレドニゾロン 5 mg 内服と BDI　800 μg/日吸入中，1 例は喘息治療および再発予防のため BDI 800 μg/日吸入中，2 例で再発防止のためそれぞれ BDI 800・600 μg/日吸入中である．以上より，慢性好酸球性肺炎は予後の良い疾患であると思われる．

キーワード：慢性好酸球性肺炎，ステロイド治療，長期予後
Chronic eosinophilic pneumonia，Corticosteroid therapy，Long-term prognosis

1．はじめに

慢性好酸球性肺炎（以下 CEP）は，ステロイド薬によく反応し予後は比較的良好といわれているが，文献上予後に関した報告は少ない．今回，発症後 9 年以上経過した CEP 症例の予後を検討したので若干の文献考察を加えて報告する．

2．対象および方法

対象は 1988 年〜1991 年の間に当院で CEP と診断し，発熱・呼吸困難などの症状が重篤なためステロイド治療を行い，9 年以上経過観察された 12 例で，男性 7 例・女性 5 例である．

CEP の診断に関しては，約 1 カ月以上持続する臨床症状と胸部陰影より CEP が疑われ，感染症などの他疾患が否定され，さらに原因の判明した好酸球性肺炎を除外した症例の中で，下記の 1）2）3）のいずれかを満たす症例を CEP とした．

1）胸腔鏡下肺生検（以下 VATS）あるいは開胸肺生検（以下 OLB）で CEP と診断

2）気管支肺胞洗浄液（以下 BALF）あるいは末梢血の好酸球が 30% 以上

3）a）経気管支肺生検（以下 TBLB）で好酸球が多い
b）BALF の好酸球が 10% 以上
c）末梢血の好酸球が 6% 以上
a）b）c）のうち 2 つ以上を満たす

Table 1 に，12 症例の診断根拠を示す．

1988 年〜1991 年の間に当院で CEP が疑われた症例は 21 例あったが，原因の判明した 2 例（アレルギー性気管支肺アスペルギールス症 1 例・好酸球増多症候群 1 例）が除外され，残る 19 例で上記の条件を満たすものは 16 例であった．そのうち長期経過観察された 12 例を今回対象とした．

3．結　　果

1．全例初回治療はステロイド治療にて著明改善した．Fig. 1・Table 2 は最重症の CEP の胸部写真と経過表である．呼吸不全が進行し人工呼吸管理を要したが，ステロイド治療で劇的に改善した．

2．12 例中喘息患者は 2 例で，CEP 発症後に喘息を発症した患者は 1 例のみであった．喘息に合併した好酸球性肺炎ではアレルギー性気管支肺アスペルギールス症が有名であるが今回の検討症例には含まれていない．アレルギー性鼻炎の患者はいなかった．

3．全経過中，胸郭外病変を示した症例はなかった．

4．9 年から 12 年の経過観察中，死亡例は 1 例のみで，10 年 10 カ月後に急性心筋梗塞で死亡した．他の 11 例は元気に生活していた．（8 例外来通院中，3 例は電話にて確認）

〒2670-8520　姫路市本町 68 番地
[1)]国立姫路病院内科
[2)]天理よろづ相談所病院病理
[3)]京大再生医科学研究所臓器再建応用分野
（受付日平成 13 年 10 月 29 日）

Table 1 Clinical features of 12 cases

	Age	Sex	Eo (%)	Eo in BALF（%）	TBLB	VATS
Case 1	58	M	14			＋
2	49	F	75	43		＋
3	39	M	70			＋
4	68	M	20	10		＋
5	71	F	39	4		
6	59	F	24	3		＋
7	37	F	8	3	＋	
8	60	M	15	0	＋	
9	72	M	31	70		
10	62	M	8	0	＋	
11	78	F	10	17		
12	67	F	34	3		＋

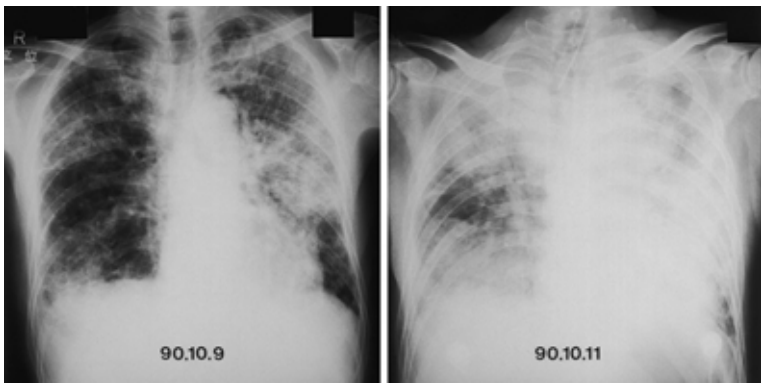

Fig. 1 Chest radiograph of case 9

5．経過中の再発は6例（50%）に認めた．再発時もステロイド薬が著効した．再発例と非再発例との比較検討を行ってみたが，症状の強さ・末梢血好酸球数・ステロイド投与量などを比べても両者に統計的に有意差を認めなかった．

6．ステロイド内服継続症例は1例のみであった．難治喘息のためプレドニソロン5㎎/日内服中である．

7．ステロイド吸入症例（以下BDI）は4例であった．1例は上記の難治喘息患者で内服とともに800μg/日吸入中である．1例は気管支喘息コントロールおよび再発予防のため800μg/日吸入中である．2例は再発予防のためそれぞれ800・600μg/日吸入中である．この2例は再発を繰り返すためBDIを開始した．開始当初には再発を認めたが，吸入量増加後6カ月後より，それぞれ7年・8年と長期間再発を認めていない．

4．考　案

CEPは，1969年Carringtonら[1]が，特徴的な胸部X線像を呈し，遷延性の経過を示した9症例をまとめて新たな疾患概念として報告したのが始まりである．この9症例をまとめると，①原因不明，②長期にわたる呼吸器症状，③胸部X線―末梢型浸潤影，④肺組織への著明な好酸球浸潤，⑤ステロイド薬への反応良好，⑥高頻度の再発，となる．

しかし，長期にわたる呼吸器症状とはどのくらいの期間をいうのか，肺組織への著明な好酸球浸潤とはどの程度の浸潤をいうのか，この2点が明瞭にされないまま現在にいたっている．さらに，Carringtonらの時代に比べBAL・TBLB・VATSによる肺生検などの新しい検査法が行われるようになったが，これらの検査結果を踏まえた診断基準が作られておらず，臨床の現場では現在も混乱が続いている．

今回，臨床所見・検査データ・病理所見を詳細に検討してみたが，だれもを納得させるCEPの診断基準は大変難しいと思われた．今回は前述した基準で症例を選択したが，この診断基準で症例選択を行えば診断上問題ないと思われた．

CEPにステロイド治療が奏効することは周知の事実であるが[1)~5)]，今回の検討でもステロイド薬が著効していた．最重症症例を呈示したが，このような症例でも劇

Table 2 Clinical course of case 9

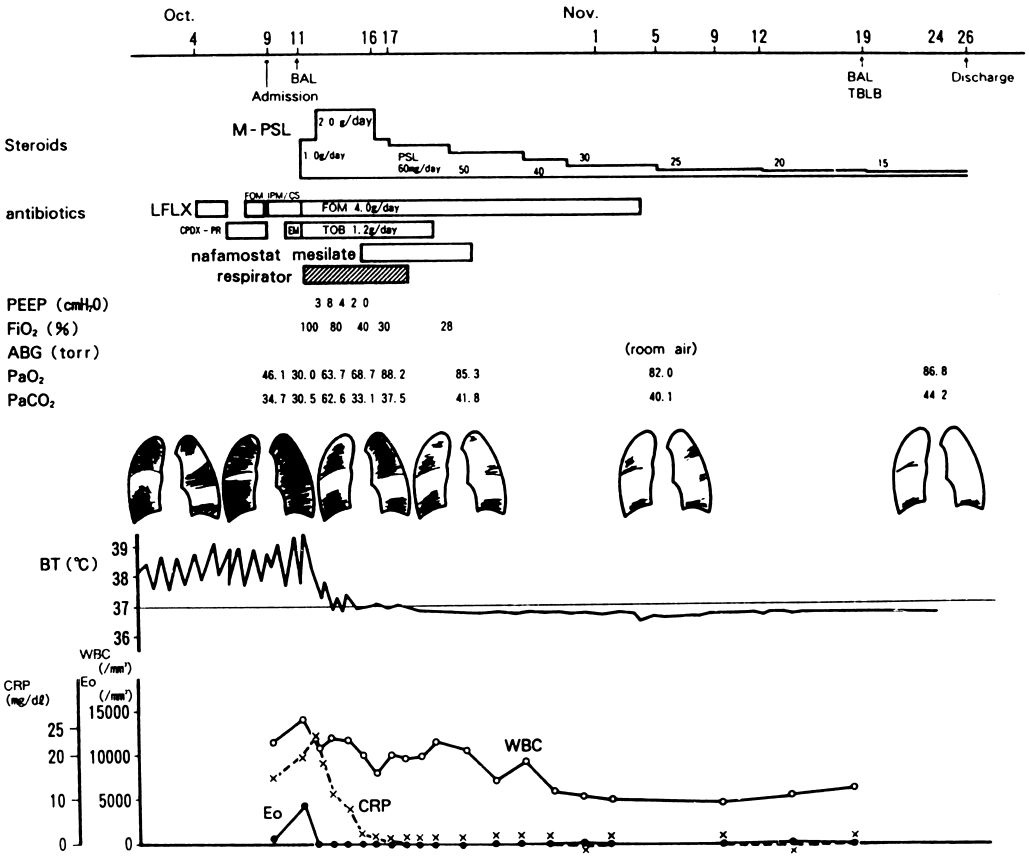

Table 3 Clinical data of 12 cases

	WBC	Eo	CRP	IgE	Initial dose of prednisolone mg	Pulse therapy
Case 1	9,200	1,288		44	40	○
2	18,100	12,489		1,186	40	
3	31,300	21,910	3.9	835	40	○
4	7,900	1,580	9.0	170	60	○
5	9,100	3,549	8.4	10,200	30	○
6	8,500	2,040	3.8	30	20	
7	6,500	520	9.6	85	20	
8	13,300	1,995	5.5	60	15	
9	14,400	4,464	15.2	3,890	60	○
10	9,700	679	6.0	30	60	○
11	10,200	1,020	6.2	30	30	○
12	5,200	1,768	0.6	2,490	30	

的に改善した．人工呼吸管理を要するCEP症例の報告は少なく[6)7)]，希な症例と思われる．CEPは診断できれば，どんな重症例でもステロイド薬が奏効する予後の良い疾患である．

12例中気管支喘息患者は，経過観察中発症した1例を加えて3例であった．アレルギー性鼻炎の患者はな

Table 4 Follow-up data of 12 cases

	Maintenance predonisolone dose (mg)	Maintenance BDI dose (μg)	No. of relapses	Follow-up: time after diagnosis (months)
Case 1	0	0	0	155
2	0	0	0	130
3	5	800	1	153
4	0	0	1	149
5	0	800	Multiple	138
6	0	600	5	136
7	0	800	8	125
8	0	0	0	124
9	0	0	0	123
10	0	0	0	118
11	0	0	Multiple	115
12	0	0	0	111

かった．長期予後の文献中喘息患者のしめる割合は0～54%[2)～5)]と様々であったが，今回の検討では喘息患者は25%と少なめであった．このことが長期ステロイド使用患者が少なく，難治患者が少ない印象を持った原因かもしれない．

胸郭外病変に関しては，Marchandら[5)]が32例中7例に鼻ポリープ・皮疹・RAなどを認めたと報告しているが，今回の検討では認めなかった．

経過中の死亡は1例で，死因は急性心筋梗塞であった．この患者は49歳でCEPを発症し59歳で死亡したが，ステロイド薬による治療後は末梢血好酸球数の増加を認めなかった．さらに気管支喘息・神経炎・心不全なども認めず，血管炎の合併は否定的である．したがって死因はCEPとは無関係であったと思われる．長期予後の文献をみると，Naughtonら[2)]とPearsonら[3)]がそれぞれ平均10年・6年の経過中死亡例はなかったと報告している．Jederlinicら[4)]は平均4年の経過中1名の，Marchandら[5)]は平均6年の経過中4例の死亡があったが，いずれもCEPとの関連はなかったと報告している．CEPの長期予後を決めるのは，CEPと無関係な偶然の合併症であると思われる．

再発はやはり高率で6例（50%）に認めた．Naughtonら[2)]は12例中7例に，Marchandら[5)]は62例中30例に再発を認めたと報告しており，長期経過観察すると再発率はかなり高くなるようである．再発例と非再発例との比較を行ったが，末梢血好酸球数・ステロイド開始量・ステロイド投与量などに統計的に有意差を認めなかった．

Naughtonら[2)]は12例中10例で再発防止のため長期の経口ステロイド治療が必要であったと報告しており，Marchandら[5)]も46例中31例に長期の経口ステロイド治療が必要であったと述べている．これらと比較すると今回の症例では，ステロイド長期内服1例，BDI 3例であり難治例が少ない印象がある．日本のCEPでは難治例が本当に少ないかどうか，症例の蓄積が待たれるところである．

BDIの吸入に関しては，文献では長期内服ステロイドの減量に役立つ[2)3)5)]との報告にとどまるが，今回の検討では症例6・7において再発予防効果を認めており，症例が少ないため今後の検討を要するが，再発を繰り返す症例には試みてもよい方法であると思われる．

今回の検討より，CEPは予後のよい疾患と思われる．

5．結　語

1988年～1991年の間に当院でCEPと診断し，症状重篤なためステロイド治療を行い，9年以上経過観察された12例を臨床的に検討した．全例初回および再発時にステロイド薬が著効していた．9～12年の経過観察中死亡例は1例のみで，死因は急性心筋梗塞であった．以上より再発を繰り返しステロイド薬の長期投与を余儀なくされる症例は存在するが，CEPは予後のよい疾患であると思われた．

文　献

1）Carrington CB, Addington WW, Goff AM, et al : Chronic eosinophilic pneumonia. N Engl J Med 1969 ; 280 : 787―798.
2）Naughton M, Fahy J, Fitzgerald MX : Chronic eosinophilic pneumonia. A long term follow-up of 12 patients. Chest 1993 ; 103 : 162―165.
3）Pearson DJ, Rosenow EC : Chronic eosinophilic pneumonia (Carrington 's). A follow-up study. Mayo Clin Proc 1978 ; 53 : 73―78.
4）Jederlinic PJ, Sicilian L, Gaensler EA : Chronic

eosinophilic pneumonia. A report of 19 cases and a review of the literature. Medicine 1988 ; 67 : 154—162.
5) Marchand E, Reynaud-Gaubert M, Lauque D, et al : Idiopathic chronic eosinophilic pneumonia. A clinical and follow-up study of 62 cases. Medicine 1998 ; 77 : 299—312.
6) Ivanick M, Donohue J : Chronic eosinophilic pneumonia. A cause of adult respiratory distress syndrome. South Med J 1986 ; 79 : 686—690.
7) Libby DM, Murphy TF, Edwards A, et al : Chronic eosinophilic pneumonia. An unusual cause of acute repiratory failure. Am Rev Respir Dis 1980 ; 122 : 497—500.

Abstract

Chronic Eosinophilic Pneumonia—A follow-up study of 12 cases—

Yoshiro Mochizuki*, Yoichiro Kobashi**, Yasuharu Nakahara*, Akira Tanaka*, Tetuji Kawamura*, Shin Sasaki* and Rieko Kawanami*
*Department of Pulmonary Medicine, National Himeji Hospital
**Department of Pathology, Tenri Yorozu Hospital

In this study, twelve cases of CEP were followed for a mean period of 10.9 years (range 9.3～12.9 years) at National Himeji Hospital. Of the five women and seven men examined, two patients possessed preexisting asthma and one developed asthma during the course of CEP disease. None of the patients exhibited any symptoms of allergic rhinitis. All had dramatic responses to corticosteroid therapy without developing extrathoracic manifestations. During the course of CEP, one patient died from acute myocardial infarction. Relapses, which occurred in six patients, responded as well to the treatment as in the original episode. One patient continued long-term oral corticosteroids (5 mg/day) and steroid inhalants (800 μg/day) as treatment for asthma. Another was administered steroid inhalants (800 μg/day) to treat both asthma and relapsing CEP ; two additional patients received 800—600 μg/day to prevent relapse. These data indicate that, with proper treatment, the long-term prognosis for patients with CEP is excellent.