●症　例

結核起因性血球貪食症候群の１例

良元　章浩[1)2)]　藤村　政樹[2)]　中村　裕行[1)]　中尾　眞二[2)]

要旨：症例は 59 歳女性．呼吸困難と高熱で入院となった．入院時，重症肺炎と診断し治療を開始した．また汎血球減少をみとめたため，骨髄生検，穿刺を施行して血球貪食症候群と診断し，プレドニゾロンの内服で治療を開始した．しかし，状態が増悪し，人工呼吸器管理となった．左舌区の気管支肺胞洗浄液より抗酸菌塗抹でガフキー 5 号相当であり，肺結核と診断した．抗結核療法も開始したが，第 8 病日に永眠された．感染症関連血球貪食症候群では，誘因となる感染症はさまざまであり，結核関連の報告も 26 例ある．その特徴は粟粒結核等の重症な結核が誘因となることである．重症肺結核患者が白血球減少や血小板減少を呈したら，播種性血管内凝固症候群や骨髄内結核性肉芽腫形成，抗結核剤による副作用，hypersplenism などの他に感染症関連血球貪食症候群も鑑別に入れ検査をすすめる必要がある．

キーワード：結核，血球貪食症候群
Tuberculosis，Hemophagocytic syndrome

緒　言

血球貪食症候群（Hemophagocytic　syndrome : HPS）は発熱，汎血球減少，播種性血管内凝固症候群，凝固異常，肝脾腫等を来たし，骨髄，脾臓，リンパ節等で血球を貪食するマクロファージの出現をみる症候群である．感染症関連 HPS は 1979 年に Risdall ら[1)]によってウイルス関連のものが提唱され，良性な組織球の増殖が特徴である．その後，さまざまな感染症関連 HPS が報告されている[2)~4)]．結核関連 HPS も近年報告数が増えている．今回我々は，結核起因性 HPS の１例を経験したので文献的考察を加えて報告する．

症　例

症例：59 歳，女性，主婦．

主訴：呼吸困難．

喫煙歴：なし．

既往歴：56 歳時，胸部大動脈瘤手術．

家族歴：父親　肺癌．

現病歴：2001 年 6 月下旬より労作時の呼吸困難が出現した．7 月下旬より湿性咳嗽，全身倦怠，高熱が出現し，労作時の呼吸困難も増悪したため，8 月 7 日当科入院となった．体重減少，寝汗はみられなかった．

入院時現症：身長 150 cm，体重 44.5 kg，体温 39.0℃，血圧 100/68 mmHg，脈拍 96/分，整，呼吸数 24 回/分，眼瞼結膜に貧血，黄疸なし，表在リンパ節を触知せず，心雑音なし，両中下肺野に coarse crackles を聴取，胸，腹部に手術痕あり，ばち指なし，チアノーゼなし，浮腫なし．

入院時検査成績（Table 1）：白血球 5,300/μl と正常であったが好中球分画が 99% と増加し，CRP　10.2 mg/dl と炎症所見の上昇がみられた．血小板数が 4.0×10^4/μl と低下していた．PT，APTT は共に延長し，フィブリノーゲン，AT-III，ヘパプラスチンテストは低下して，凝固系の異常がみられた．しかし，FDP　4.6 μg/ml，D-dimer　4.23 ng/ml は共に正常であり，播種性血管内凝固症候群の合併はみられなかった．フェリチン，sIL-2 R は高値を示した．ツベルクリンテストは陰性であった．動脈血ガス分析では，$PaCO_2$ 29.8 Torr，PaO_2 50.1 Torr と共に低下していた．

入院時胸部単純 X 線写真（Fig. 1）：両肺野にびまん性の小粒状影，網状影がみられ，左第 I 弓が突出していた．

入院時胸部 CT 写真（Fig. 2）：左上葉に壁の厚い嚢胞陰影が多発し，両肺にびまん性の小粒状影，斑状影が散在していた．粒状陰影は細葉とは関連なく分布していた．また，両肺野にびまん性のスリガラス状陰影もみられた．

入院後経過（Fig. 3）：入院時は痰の喀出ができず，痰の抗酸菌塗抹検査および一般細菌培養も行われなかった．また，胃液の抗酸菌塗抹検査も行われなかった．入院時，重症肺炎と診断して，パニペネム/ブラバスタチン 1 日 1.0 g，エリスロマイシン 1 日 1,000 mg の点滴静

〒920-8641　金沢市宝町 13 番 1 号
[1)]富山市民病院内科
[2)]金沢大学医学部血液・呼吸器内科
（受付日平成 13 年 12 月 13 日）

Table 1 Laboratory findings on admission

Hematology		Biochemistry		EBV VCA-IgG	160
WBC	5,300/μl	T.P	6.5 g/dl	EBV VCA-IgM	＜10
Neu	99%	GOT	33 IU/*l*	EBV EBNA	＜10
Lym	1%	GPT	18 IU/*l*	Blood gas analysis（room air）	
Eos	0%	LDH	609 IU/*l*	pH	7.494
Baso	0%	ALP	593 IU/*l*	$PaCO_2$	29.8 Torr
Mon	0%	γ-GTP	78 IU/*l*	PaO_2	50.1 Torr
RBC	425×10^4/μl	T-Bil	1.1 mg/dl	HCO_3^-	22.7 mEq/*l*
Hb	12.2 g/dl	BUN	32 mg/dl	Microbiology of BALF	
Ht	35.5%	Creat	0.7 mg/dl	Acid-fast bacteria smear	
Plt	4.0×10^4/μl	Glu	97 mg/dl	Gaffky's scale No. 5	
ESR	8 mm/hr	Ferritin	6,525 ng/ml	Direct PCR	
Blood coagulation		PPD skin test	0 × 0mm	*M. tuberculosis*（＋）	
PT	15.2 sec	Serology		Culture	
APTT	47.8 sec	CRP	10.2 mg/dl	*M. tuberculosis* 80 colonies	
Fig	63 mg/dl	Antinuclear Ab（－）		Cytology	
FDP	4.6 μg/ml	sIL-2R	11,000 U/ml	Class 1	
D-dimer	4.23 ng/ml	KL-6	632 U/ml		
AT-Ⅲ	34%	PA-IgG	522 ng/10^7cells		
HPT	39%				

PA-IgG: Platelet associated IgG

Fig. 1 Chest radiograph on admission showing diffuse small reticulo-nodular shadows in both lung fields.

注を開始した．第2病日の血液検査でWBC 2,700/μl，Hb 9.6 g/dl，Ht 35.5%，Plt 1.9×10^4/μlと汎血球減少をみとめたため，骨髄生検，穿刺を施行した．血小板や赤芽球の貪食を呈する成熟組織球（Fig. 4）を5.2%に認めたが肉芽腫は検出されなかった．7日間以上の発熱，2系統以上の血球減少，骨髄における3%以上の血球貪食像，低フィブリノーゲン血症をみとめHenterら[5]の診断基準によりHPSと診断した．HPSに対してプレドニゾロン1日60 mgの内服及び血小板輸血で治療を開始した．しかし，第3病日には呼吸困難が増悪し，マスク10 L条件下の動脈血ガス分析では，$PaCO_2$ 31.4 Torr, PaO_2 38.2 Torrと著明に悪化していた．胸部単純X線写

Fig. 2 Chest CT scan on admission showing multiple cystic lesions in the left upper lobe, diffuse small patchy-nodular shadows not associated with acini in both lung fields, and ground-glass opacities in both lung fields.

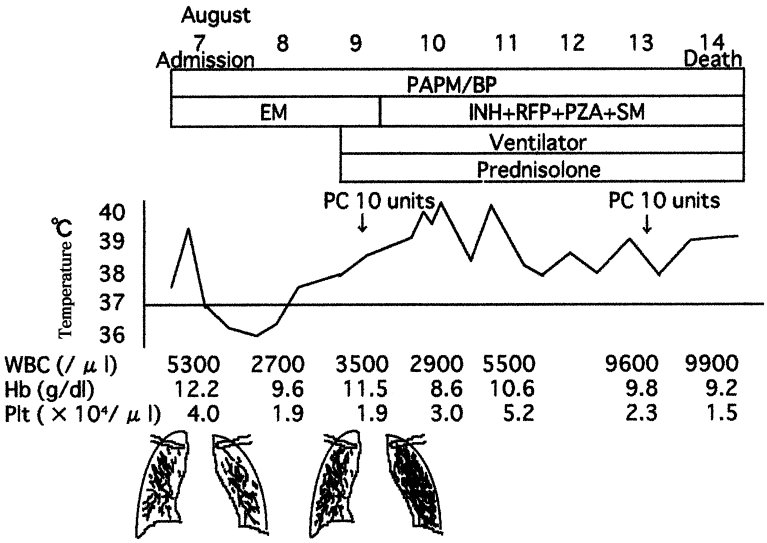

Fig. 3　Clinical course.

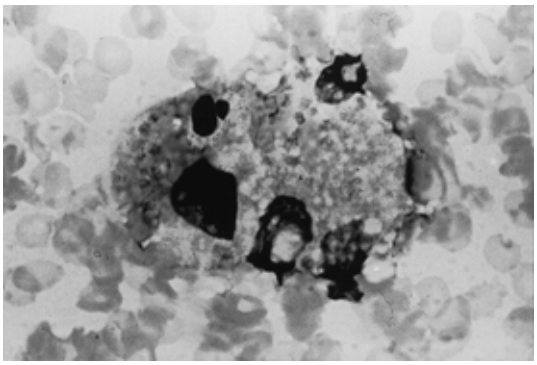

Fig. 4　Photomicrograph of a bone marrow specimen showing mature histiocytes with marked hemophagocytosis（May-Giemsa×1,000）.

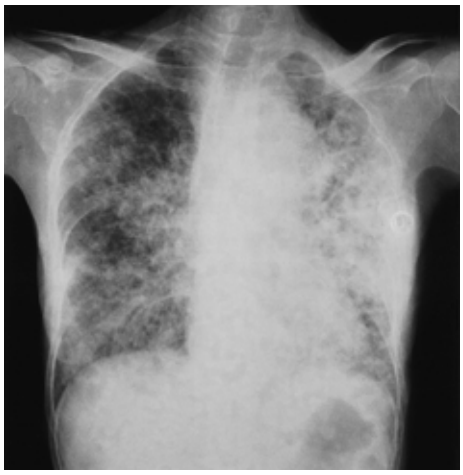

Fig. 5　Chest radiograph on hospital day 3 showing a change for the worse in the left lung field.

真では左肺野の陰影の増悪を認め（Fig. 5），人工呼吸器管理となった．左舌区より気管支肺胞洗浄を施行し，抗酸菌塗抹でガフキー5号相当であり，肺抗酸菌症と診断した．第4病日よりイソニアジド1日400 mg，リファンピシン1日450 mg，ピラジナマイド1日1.5 gを胃管チューブより注入し，ストレプトマイシン1日1.0 gの筋注を行った．しかし，呼吸状態の改善はなく，全身状態は徐々に増悪し，第8病日に永眠された．死後，剖検の承諾は得られなかった．後に，気管支肺胞洗浄液，喀痰より結核菌が培養された．

考　察

HPSは悪性腫瘍に二次性に発症するHPSと，組織学的には良性で，感染症，膠原病に伴って発症するHPSなどに分類される．悪性腫瘍に伴うHPSとしては，悪性リンパ腫によるものが有名である．感染症関連HPSでは，誘因となる感染症はさまざまである[2)~4)]．小児の感染症関連HPSでは，Jankaら[6)]が219例中163例で原因が特定でき，121例がEpstein-Barrウイルス感染であったと報告している．

本例ではHPSと診断後，Epstein-Barrウイルス等の各種感染症の抗体価を測定したが，原因となるウイルス感染は証明されなかった．また，血液検査所見，身体所見等より膠原病も否定的であった．悪性リンパ腫等の悪性腫瘍に対する検索は，入院時状態が悪く十分な検査ができなかった．剖検も行われなかったので，基礎に悪性腫瘍等の免疫抑制状態が存在するかどうかを，完全には否定できなかった．しかし，結核の確定診断はついたので，結核起因性血球貪食症候群と診断した．本例では，入院時リンパ球分画が1%と低下していたがリンパ球サ

ブセット，HIV（human immunodeficiency virus）抗体の測定は行われなかった．しかし，粟粒結核を疑わせる免疫不全状態であり，HIV 感染の合併も完全には否定できなかったので，HIV 抗体の測定まで行うべきであった．本例では HPS の原因として結核以外の可能性を完全には否定しえなかった．

本例の以前の胸部 CT では，肺野に異常はみられなかった．今回入院時の CT では，左上葉に壁の厚い嚢胞陰影が多発していたので，同部位を原発とした肺結核と後には診断した．しかし，両肺にびまん性の小粒状影，斑状影があり，これらは細葉とは関連なく分布していて，結核による血行性播種も疑われた．本例では，結核菌が培養されたのは，気管支肺胞洗浄液と喀痰培養のみであり，尿からは培養されず，骨髄生検で肉芽腫は証明されなかった．当施設では抗酸菌に対する血液培養は施行できず，剖検も行われなかったので，正確な診断は不明だが，臨床症状，胸部 CT 所見より粟粒結核が疑われた．粟粒結核は時に急激に ARDS を発症することがあり，本例の胸部 CT 上のびまん性のスリガラス状陰影も粟粒結核による ARDS であった可能性がある．

結核関連 HPS は，1975 年の Chandra ら[7]の報告以来現在までに，我々の調べた範囲では 26 例報告されている．本邦での結核関連 HPS の報告は過去に 4 例のみである[8)~11)]．過去の報告 26 例中 21 例が粟粒結核であった．粟粒結核の場合，骨髄に肉芽腫を形成し，汎血球減少が出現することは知られている．過去の報告でも HPS と骨髄肉芽腫を合併している症例は多くみられた．

結核関連 HPS の特徴は Undar ら[12]の報告にもあるように粟粒結核等の重症結核によって HPS が誘因されることである．重症結核の場合は，基礎に免疫不全状態が存在したり，重症結核そのものが免疫不全状態をつくりだすために，HPS を誘因しやすいと考えられる．感染症関連 HPS の成因については幾つかの仮説があるが，基礎に免疫不全状態が存在する場合起こりやすく，単球，組織球系細胞が活性化されて発症すると言われている．近年その病態は種々のサイトカインの関与により説明されている．感染により活性化され，制御不能となったリンパ球により interferon-γ，macrophage-colony stimulating factor が産生され，これらがマクロファージを活性化し血球貪食を促す．さらに，活性化されたマクロファージは炎症性サイトカインを放出し，発熱や汎血球減少などの臨床症状が出現すると考えられている．

結核関連 HPS の過去の報告では，基礎に免疫不全状態をきたす疾患をもっていることが多い[10]．基礎疾患としては，悪性腫瘍[7]の他に後天性免疫不全症候群[13)14)]，人工透析状態[15)16)]，慢性腎不全，糖尿病などがある．HPS 発症につながる重症結核での免疫異常には，はっきりとした特異性は証明されていない．しかし，これらの免疫不全状態の患者では，HPS が基礎疾患で誘因されているのか，結核で誘因されているのかは不明である．本例は 3 年前に胸部大動脈瘤の手術をうけているが，免疫不全状態にあるとはいえない．剖検をしていないので，基礎に免疫不全状態が存在しているかは不明であるが，重症結核そのものが HPS の誘因になっていると考えられた．

HPS の治療は，その基礎疾患の治療と発症時の高サイトカイン血症への対策からなる[17)18)]．高サイトカイン血症に対する治療としては，ステロイド，シクロスポリン，エトポシド，γグロブリン大量静注，granulocyte-colony stimulating factor，血漿交換などが有効とされている．感染症関連 HPS は，その本体は良性であるが支持療法のみでは死亡例も多く，高サイトカイン血症に対する積極的な治療も必要である．高サイトカイン血症への治療をどういう方法で行うかは，個々の症例ごとに判断するしかない．本例では，HPS 診断時は基礎疾患がわからず，まずプレドニゾロン 1 日 60 mg の内服で治療を開始した．しかし，翌日には状態が悪化し，人工呼吸器管理が必要となった．この時点で結核の診断もついて，高サイトカイン血漿に対して別の治療をすべきであったかもしれない．後から考えると，粟粒結核によると思われる ARDS を呈していたので，少なくともステロイドパルス療法を早期に行うべきであった．

結核関連 HPS の過去の報告では死亡例も多く，これらは，結核そのものが重症であり，そこに HPS が発症して両疾患の合併のために死亡したものと考えられる．本症例は入院後すぐに結核及び HPS の診断がつき，両疾患の治療を開始したが，改善傾向はなく死亡した．HPS の治療は，プレドニゾロン 1 日 60 mg の内服のみであり，HPS の治療が後に考えると不十分であったことに加えて，結核感染も急速に進行したことが死亡の原因と考えられた．HPS による骨髄造血機能不全が，結核をより重症化させている可能性を示唆している．

重症肺結核患者が白血球減少や血小板減少を呈したら，播種性血管内凝固症候群や骨髄内結核性肉芽腫形成，抗結核剤による副作用，hypersplenism などの他に感染症関連血球貪食症候群も鑑別に入れ検査をすすめる必要がある．

文　献

1）Risdall RJ, McKenna RW, Nesbit ME, et al : Virus-associated hemophagocytic syndrome. A benign histiocytic proliferation distinct from malignant histiocytosis. Cancer 1979 ; 44 : 993—1002.

2）Reiner AP, Spivak JL : Hematophagic histiocytosis :

A report of 23 new patients and a review of the literature. Medicine 1988 ; 67 : 369—388.
3）Wong KF, Chan JKC : Reactive hemophagocytic syndrome-A Clinicopathologic study of 40 patients in an oriental population. Am J Med 1992 ; 93 : 177—180.
4）白石　香，田中　健，大窪恭光，他：感染症関連血球貪食症候群の臨床的検討．感染症誌　2000 ; 74 : 630—637.
5）Henter J-I, Elinder G, Ost A, et al : Diagnostic guidelines for hemophagocytic lymphohistiocytosis. Semin Oncol 1991 ; 18 : 19—33.
6）Janka G, Imashuku S, Elinder G, et al : Infection- and malignancy-associated hemophagocytic syndromes. Hematol Oncol Clin North Am 1998 ; 12 : 435—443.
7）Chandra P, Chaudhery SA, Rosner F, et al : Transient histiocytosis with striking phagocytosis of platelets, leukocytes, and erythrocytes. Arch Intern Med 1975 ; 135 : 989—991.
8）小野欧美，板橋孝一，酒井一郎，他：粟粒結核と肝障害，汎血球減少症を呈し，経過中に自然退縮がみられた悪性リンパ腫の１例．日胸疾会誌　1990 ; 28 : 1092—1097.
9）森田孝一，西井ゆかり，上野利通，他：全身性粟粒結核症に hemophagocytic　syndrome を伴った１剖検例．臨床血液　1995 ; 36 : 153—155.
10）八嶋亜紀子，成ヶ澤靖，石田陽治，他：再生不良性貧血の経過中に発症した粟粒結核起因性血球貪食症候群．臨床血液　1998 ; 39 : 392—397.
11）小柳津治樹，吉村千恵，若山俊明，他：結核，マイコプラズマ感染を契機に発症した血球貪食症候群の２例．日胸疾会誌　1998 ; 36 : 787—792.
12）Undar L, Karpuzoglu G, Karadogan I, et al : Tuberculosis-associated haemophagocytic syndrome : a report of two cases and a review of literature. Acta Haemat 1996 ; 96 : 73—78.
13）Garcia C, Santaolalla P, Gomez C, et al : Hemophagocytic syndrome associated with tuberculosis in a patient infected with the human immunodeficiency virus. Enferm Infect Microbiol Clin 1999 ; 17 : 43—44.
14）Koduri PR, Carandang G, DeMarais P, et al : Hyperferritinemia in reactive hemophagocytic syndrome report of four adult cases. Am J Hematol 1995 ; 49 : 247—249.
15）Castellano I, Gomez-Martino JR, Hernandez T, et al : Hemophagocytic syndrome as an unusual form of presentation of tuberculosis in a hemodialysis patient. Am J Nephrol 2000 ; 20 : 214—216.
16）Yang CW, Lee JH, Kim YG, et al : Hemophagocytic syndrome in a hemodialysis patient : Case report and review of the literature. Nephron 1996 ; 72 : 690—692.
17）高見昭良：血球貪食症候群（HPS）の治療．臨床血液　1999 ; 40 : 106—109.
18）Tsuda H : Hemophagocytic syndrome（HPS）in children and adults. Int J Hematol 1997 ; 65 : 215—226.

Abstract

A Case of Hemophagocytic Syndrome Caused by Tuberculosis

Akihiro Yoshimoto[1)2)], Masaki Fujimura[2)], Hiroyuki Nakamura[1)] and Shinji Nakao[2)]
[1)]Department of Internal Medicine, Toyama City Hospital Imaizumihokubucho 2-1, Toyama, 939-8511, Japan
[2)]Haematology and Respiratory Medicine, Kanazawa University, School of Medicine Takaramachi 13-1, Kanazawa, Japan

A 59-year-old woman was admitted to our hospital with a picture of high fever and dyspnea. Pneumonia was diagnosed by chest CT scan and was treated. Laboratory findings showed pancytopenia and examination of aspirated bone marrow showed mature histiocytes with marked hemophagocytosis. She was treated with prednisolone, but her respiratory condition worsened, so she was ventilated. An acid-fast bacterial smear of bronchoalveolar lavage fluid from the left lingula showed Gaffky 's scale No. 5, and so tuberculosis was diagnosed. Though anti-tuberculosis therapy was started, she died after eight days of hospitalization. Infection-associated hemophagocytic syndrome is caused by various infections. Until now, 26 cases of tuberculosis-associated hemophagocytic syndrome have been reported, and many of these diseases were caused by severe tuberculosis. If a patient with severe tuberculosis presents with leucocytopenia or thrombocytopenia, investigations should serve a differential diagnosis that takes into account disseminated intravascular coagulation, tuberculous granuloma of the bone marrow, side effects of anti-tuberculous drugs, and hypersplenism from hemophagocytic syndrome.