●症　例

急性呼吸促迫症候群を合併した成人 Still 病の 1 例

三戸　克彦　　山上由理子　　水之江俊治　　時松　一成
平松　和史　　永井　寛之　　門田　淳一　　那須　　勝

要旨：症例は 24 歳，女性．2 週間以上発熱が持続するため入院となった．咽頭痛，関節痛，全身のリンパ節腫脹と発熱とともに消長するリウマトイド疹，肝機能障害，フェリチンの著増などがみられた．リウマチ因子と抗核抗体は陰性であり，成人発症 Still 病と診断した．入院 5 日目に呼吸不全を呈し，急性呼吸促迫症候群（acute respiratory distress syndrome ; ARDS）と播種性血管内凝固（disseminated intravascular coagulation ; DIC）と診断した．治療は人工呼吸器管理と副腎皮質ステロイド薬パルス療法施行，メシル酸ガベキサートの投与を行った．気管支肺胞洗浄液では総細胞数と好中球，リンパ球分画の増加を認めた．胸部 X 線写真で両肺野の浸潤影と血液ガス分析は徐々に改善した．シクロスポリンの追加投与により，成人発症 Still 病の症状はすべて寛解した．血漿中の炎症サイトカイン濃度は病状の改善とともに減少した．

キーワード：成人発症 Still 病，急性呼吸促迫症候群，播種性血管内凝固，肺病変
Adult onset Still's disease，Acute respiratory distress syndrome，Disseminated intravascular coagulation，Pulmonary involvement

はじめに

成人発症 Still 病（Adult Onset Still's Disease ; AOSD）は原因不明の全身性炎症性疾患であり，とくに成人における不明熱の鑑別上重要な疾患である．その主な臨床症状は，発熱，関節症状，皮疹の 3 主徴のほかに，咽頭痛，リンパ節腫脹，肝脾腫，筋肉痛，体重減少などである[1]．AOSD の肺病変については合併しないという報告から 53% に合併すると様々であるが[2)3)]，AOSD と acute respiratory distress syndrome（ARDS）の合併はまれである[3)~9)]．今回我々は ARDS を合併した AOSD の 1 例を経験したので若干の文献的考察を含めて報告する．

症　　例

症例：24 歳，女性．

主訴：発熱．

既往歴：5 歳，鼻アレルギー．

家族歴：特記事項なし．

生活歴：喫煙，20 本/日×10 年間．ペット飼育歴なし．

現病歴：2000 年 4 月 8 日より 38℃ の発熱，全身倦怠感，関節痛，咽頭痛出現．近医を受診し，抗菌剤の投与を受けるも改善なく，13 日より筋肉痛と胸部，手背に発熱に一致した皮疹が出現するようになり，4 月 24 日当科に精査加療目的で入院となった．

入院時現症：身長 170 cm，体重 46 kg，体温 38.7℃，血圧 94/42 mmHg，意識レベル：Japan coma scale Grade II-10．貧血，黄疸は見られず，前胸部と手背に紅斑が認められた．頸部リンパ節に小豆大 1 個，鎖骨上リンパ節に小指頭大 1 個，鼠径リンパ節に小指頭大 1 個を触知した．咽頭の発赤が認められた．胸部：漏斗胸が見られたが，心音・呼吸音の異常は認められなかった．腹部：肝を 1 横指触知したが，脾臓は触知しなかった．四肢に浮腫はないが，筋肉に把握痛が認められた．

入院時検査成績（Table 1）：白血球数は増加し，分画では好中球の増加，異型細胞の出現が認められた．生化学検査では肝胆道系酵素の上昇，BUN, Cr の上昇，LDH, CRP の高値が認められた．フェリチンは 11,900 ng/ml，可溶性 IL-2 レセプターは 7,450 U/ml と著増していた．血清学的検査では RA 因子，抗核抗体，免疫複合体は陰性であった．骨髄は著明な過形成で，顆粒球系の幼弱細胞によって占められていたが，成熟細胞への連続性もあり反応性変化と考えられた．

入院時胸部 X 線写真（Fig. 1）では漏斗胸のため右肺門部から下肺野の血管陰影が目立つが，胸水や浸潤影は見られなかった．腹部エコー，CT では著明な肝脾腫と少量の腹水，腸間膜の肥厚が認められた．Ga シンチでは左下腹部に集積が見られたが，腹部 CT で腸間膜の肥厚と考えられた．

臨床経過（Fig. 4）：各種抗菌剤を使用したが 38℃～

〒879-5593　大分郡挾間町医大ヶ丘 1―1
大分医科大学第 2 内科

（受付日平成 13 年 12 月 25 日）

Table 1　Laboratory Data on Admission

Peripheral Blood			Biochemistory			HBs-Ag	(−)
WBC	24,200	/μl	TP	6.7	g/dl	HBs-Ab	<10
neutro	89	%	T-Bil	1.4	mg/dl	HCV-Ab	(−)
Lymp	6	%	GOT	135	IU/l	HTLV-1	<16
Mono	2	%	GPT	95	IU/l	HIV	(−)
Aty-Lymp	3	%	ALP	935	IU/l	CHA	<4
RBC	399×10^4	/μl	LDH	2,075	IU/l	Mycoplasma-Ab	<40
Hb	12.2	g/dl	BUN	33	mg/dl	Chlamydia-Ab	(−)
Hct	35.3	%	Cr	1.16	mg/dl	EBV VCA IgG	160
PLT	13.7×10^4	/μl	Na	138	mEq/l	EBV VCA IgA	<10
Coagulation			K	6.6	mEq/l	EBV VCA IgM	<10
PT	100	%	Cl	97	mEq/l	EBV EBNA	20
APTT	46.9	%	Ferritin	11,900	ng/ml	Bronchoalveolar Lavage	
Fibrinogen	670	mg/dl	Serology			Total cell count	3.4×10^5 /ml
AT-Ⅲ	80	%	CRP	19.6	mg/dl	Macrophage	40 %
FDP-E	795	ng/ml	RA	(−)		Neut	51 %
Bone marrow aspiration			ANA	<20		Lymp	9 %
NCC	52.6×10^4	/μl	β-D-glucan	0.3	pg/ml	Cerebrospinal fluid analysis	
MgK	240	/μl	P-ANCA	<10	EU	No. of cell	128/3 mm^3
M/E	26.2		C-ANCA	<10	EU	Neut	41 %
reactive bone marrow			immune complex	<1.5	μg/ml	Lymp	54 %
Arterial Blood Gas (Room Air)						Mono	5 %
pH	7.389		sIL-2R	7,450	U/ml	TP	118 mg/dl
$PaCO_2$	32.6	mmHg	IgG	1,972	mg/dl	Glucose	139 mg/dl
PaO_2	101.7	mmHg	IgA	286	mg/dl	ADA	1.5 U/l
HCO_3	19.7	mmol/l	IgM	280	mg/dl	Cryptococcal Ag	(−)
			CH50	56	U/ml		

Fig. 1　Chest radiograph obtained on admission, showing no abnormality except for a funnel chest.

Fig. 2　Chest radiograph obtained on the fifth hospital day, showing non-segmental and bilateral infiltration shadows in the upper and middle lung fields with bilateral pleural effusions.

39℃の弛張熱は連日認められた．喀痰，血液，尿，骨髄の培養はすべて陰性であり，EB virus 抗体価は既感染型で，その他のウイルス抗体価の上昇も認められなかった．肝生検では sinusoid に好中球の浸潤が目立つが, 肉芽腫や血管炎などの特異的所見は見られなかった．また入院時より徐々に意識レベルの低下を認めたため，髄液検査施行．初圧 22 cm，終圧 18 cm，細胞数 128/3 mm^3（好中球優位）と蛋白の増加が認められ，髄膜炎と診断したが，細菌，抗酸菌，真菌培養は陰性であった．頭部 CT，胸腹部 CT,Ga シンチ，心エコーなど施行するも明らかな感染巣は見られず，肝生検においても悪性リンパ腫などの悪性腫瘍や血清学的にも膠原病を示唆する

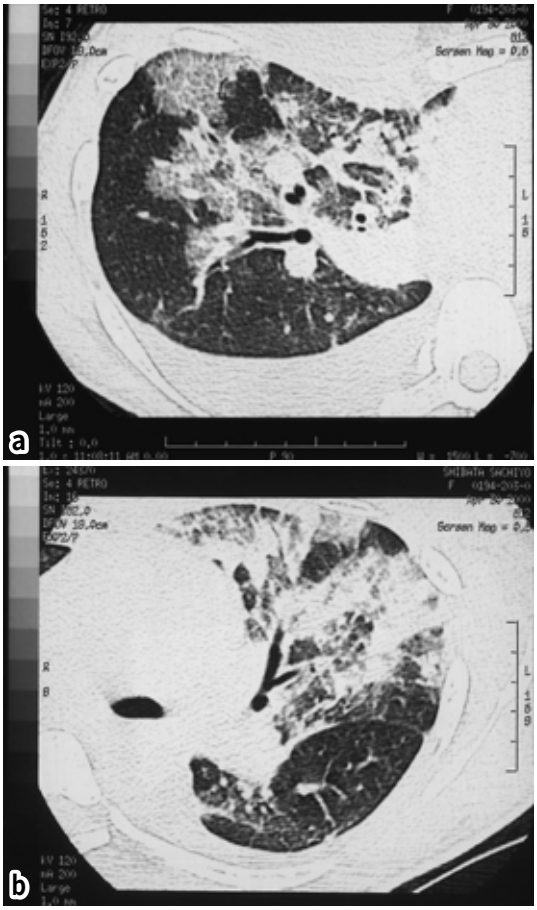

Fig. 3　Chest CT scan revealing consolidation shadows with air bronchograms and diffuse ground-glass opacities with thickening of the interlobular septa（crazy-paving pattern）.

所見はなく，Yamaguchi ら[10]の診断基準をすべて満たしており AOSD と診断した．入院 3 日目には血小板減少（PLT 6.0×10^4/μl）が出現し，DIC スコアー 7 点でありメシル酸ガベキサートを開始した．入院 5 日目より AOSD に対して副腎皮質ステロイド薬（Methylprednisolone）パルス療法施行するも，同日より呼吸困難が出現した．胸部 X 線写真（Fig. 2）では両肺野に air　bronchogram を伴う浸潤影と両側の胸水が認められた．胸部 CT 写真（Fig. 3）では両肺野に air　bronchogram を伴う consolidation とスリガラス状影が認められ，一部 crazy paving appearance を呈していた．また両側の胸水と少量の心嚢水が認められた．当初はうっ血性心不全を疑い利尿剤を投与したが反応はなく，低酸素血症はさらに増悪し，O_2 12 L/min マスク投与にて PaO_2/FiO_2 は 189 であり，人工呼吸器管理となった．肺動脈楔入圧は測定できなかったが，心エコーでは少量の心嚢水が認められたのみで，EF 69% であり，心不全の所見は認められなかった．ARDS と診断した[11]．BALF 所見では総細胞数は増加し，細胞分画では好中球 51% と増加していた．ステロイド薬パルス療法（1 g×5 days，500 mg×3 days）施行続行し，徐々に胸部 X 線写真と低酸素血症は改善し，入院 11 日目に抜管した．ステロイド薬パルス療法後 DIC，発熱は改善し，LDH，CRP の低下が見られたため，ステロイド薬の減量を行っていたが，入院 24 日目より再び発熱，LDH，CRP の上昇が認められたため，AOSD の増悪に対して再度ステロイド薬パルス療法とシクロスポリン内服を開始した．その後発熱，関節痛は消失し，CRP，LDH，フェリチンは正常化したため，プレドニゾロンの減量を行い 8 月 31 日退院となった．

Table 2

	2000. 4. 24	2000. 8. 30
IL-6（0.38－10pg/ml）	16,544.3	0.62
IFN-γ（＜0.1IU/ml）	11.3	＜0.1
IL-1β（＜3.9pg/ml）	34.7	11.0

（normal value）

ステロイド薬パルス療法前と退院時のサイトカインの検討では IL-6 は 16,544.33 pg/ml から 0.62 pg/ml，IFN-γ は 11.3 IU/ml から 0.1 IU/ml 以下にいずれも正常値に減少していた．IL-1 β は 34.7 pg/ml から 11.0 pg/ml に減少したが依然高値を示していた（Table 2）．

考　察

AOSD の肺病変については合併しないという報告から 53% に合併すると様々であり[2)3)]，胸膜炎，parenchymal infiltration，慢性間質性肺疾患，呼吸機能障害，横隔膜機能異常，薬剤性肺炎などが報告されている[12]．肺合併症の頻度の差は患者選択，人種分布，肺病変の定義，経過観察期間などの違いによるものと考えられている．本邦においては[1)]90 人中 11 人（12%）に胸膜炎，5 人（6 %）に parenchymal　infiltration が合併していたと報告されている．

AOSD と ARDS の合併は我々が検索した範囲では現在までに本例も含め 8 例[3)~9)]認められ（Table 3），男性 2 例，女性 5 例（1 例不明），平均年齢 43.4 歳であった．8 例中 7 例に DIC を合併しており，いずれの症例も ARDS と DIC は AOSD の活動性が高い時期にほぼ同時期に発症している．組織学的検討は症例 1 では剖検で硝子膜の形成と II 型肺胞上皮の過形成が見られ，症例 3 では focal fibrosis を伴う interstitial pneumonitis の像であった．治療はすべての症例に大量のステロイド薬投与

Table 3　Reports of Adult onset Still's Disease Complicated with ARDS

Case	Age/Sex	disease activity	DIC	Histological findings	Therapy	Outcome
1	65/F	＋	－	hyaline membranes, hyperplasia of type Ⅱ pneumocytes	steroid pulse cyclophosphamide	death (opportunistic infection)
2	40/M	＋	＋	N.D.	steroid (high dose) azathioprine	alive
3		＋	＋	interstitial pneumonitis with focal areas with interstitial fibrosis	steroid (high dose)	alive
4	21/F	＋	＋	N.D.	steroid pulse	alive
5	71/M	＋	＋	N.D.	steroid (PSL 50 mg/day)	alive
6	29/F	＋	＋	N.D.	steroid pulse	alive
7	54/F	＋	＋	N.D.	steroid pulse	alive
8*	24/F	＋	＋	N.D.	steroid pulse cyclosporine	alive

*present case　N.D.: not done

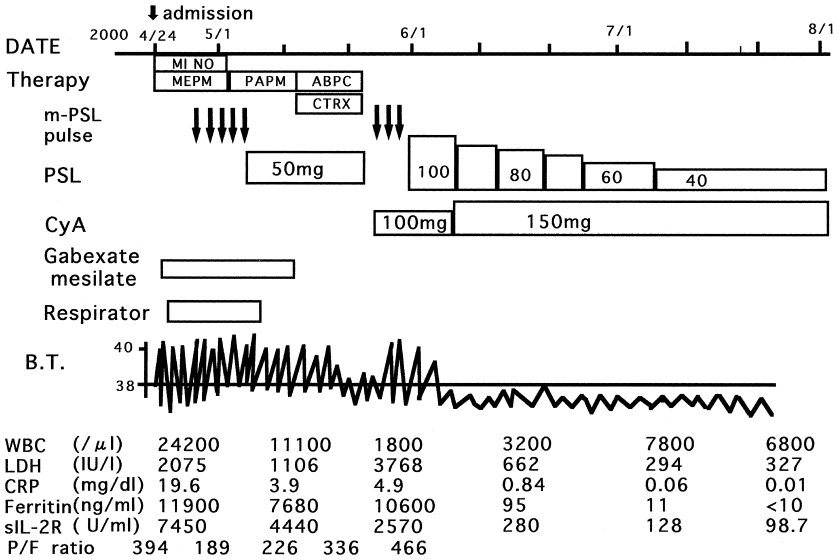

Fig. 4　Clinical course.

が行われており，ARDSに対して免疫抑制剤の追加投与が必要であったのは症例1のみであった．症例2および本例はステロイド薬投与によりARDSは改善したが，AOSDの症状増悪に対して免疫抑制剤の追加投与が必要であった．予後は症例1が日和見感染症で死亡しているが，8例中7例が大量のステロイド薬投与によりAOSDの症状改善に伴ってARDSは改善している．AOSDに合併したARDSは，発症から6カ月以内の死亡率が40～60%[13]ときわめて予後不良な他の原因（敗血症など）によるARDSより良好な転帰を示していた．本症例もAOSDの活動性が高い時期にARDSとDICは同時期に発症し，大量のステロイド薬投与によりAOSDの症状改善に伴ってARDSは改善が認められた．

近年，AOSDの経過中に汎血球減少，著明な肝障害，DIC，著明な高フェリチン血症，血球貪食像などを呈する重症例の報告があり，これらの患者の血中ではサイトカインが高値であり，マクロファージの異常な活性化が病態の中心にあるとしてマクロファージ活性化症候群という概念が提唱されている[14]．AOSDの活動期患者血清中ではIL-6，TNF-α，IL-1，M-CSF，IFN-γレベルが増加しており，特にIL-6レベルはCRPとよい相関を示したと報告されている[15]．またARDSの基本は肺毛細血管内皮傷害と透過性の亢進であり，活性化された肺胞マクロファージからTNF-α，IL-1β，IL-6，IL-8などのサイトカインや活性酸素，蛋白分解酵素が放出される．これにより肺の血管内皮細胞の活性化，好中球の集積が起こり，肺胞上皮損傷，硝子膜形成が起こる[16]．このようにAOSDとARDSの病態には共通のサイトカインが認

められ，AOSD の活動期には ARDS や DIC を発症する可能性は十分にあると考えられている．

本症例においても活動期の IL-6,IL-1 β,IFN-γ レベルが増加し，大量ステロイド薬投与とシクロスポリン投与後に低下しており，高サイトカイン血症が好中球の肺への集積をきたし ARDS を発症したのではないかと推測された．また BALF 中や髄液中の好中球数の増加や肝組織への好中球の浸潤も高サイトカイン血症による影響と考えられた．

AOSD と ARDS の合併はこれまでに数例の報告があるのみであり，その関連性については不明な点も多く，今後合併例の集積と病態の解明が必要であると考えられた．

文　献

1）Ohta A, Yamaguchi M, Tsunematsu T, et al : Adult Still 's disease : a multicenter survey of Japanese patients. J Rheumatol 1990 ; 17 : 1058—1063.

2）Akritidis N, Sakkas LI : Adult onset Still 's disease. 16 cases. Presse Med 1995 ; 24 : 1207—1208.

3）Pouchot J, Sampalis JS, Beaudet F, et al : Adult Still 's disease : manifestations, disease course, and outcome in 62 patients. Medicine 1991 ; 70 : 118—136.

4）Hirohata S, Kamoshita H, Taketani T, et al : Adult Still 's disease complicated with adult respiratory distress. Arch Intern Med 1986 ; 146 : 2409—2410.

5）Pedersen JE : ARDS—associated with adult Still 's disease. Intensive Care Med 1991 ; 17 : 372—373.

6）Gibbs CJ, Foord C, Lee HA, et al : Disseminated intravascular coagulation in adult-onset Still 's disease with neurological, respiratory and hepatic sequelae. Br J Hosp Med 1993 ; 50 : 278—279.

7）横山雅子，諏訪　昭，篠沢妙子，他：成人呼吸促迫症候群および播種性血管内凝固症候群を合併した成人発症スティル病の 1 例．日臨免会誌　1995 ; 18 : 207—214.

8）Iglesias J, Sathiraju S, Marik PE : Severe systemic inflammatory response syndrome with shock and ARDS resulting from Still 's disease : clinical response with high-dose pulse methylprednisolone therapy. Chest 1999 ; 115 : 1738—1740.

9）Shinohara T, Hidaka T, Matsuki Y, et al : Calcinosis cutis and intestinal pseudoobstruction in a patient with adult onset Still 's disease associated with recurrent relapses of disordered coagulopathy. Intern Med 1999 ; 38 : 516—520.

10）Yamaguchi M, Ohta A, Tsunematsu T, et al : Preliminary criteria for classification of adult Still 's disease. J Rheumatol 1992 ; 19 : 424—430.

11）Bernard GR, Artigas A, Brigham KL, et al : The American-European Consensus Conference on ARDS. Definitions, mechanisms, relevant outcomes, and clinical trial coordination. Am J Respir Crit Care Med 1994 ; 149 : 818—824.

12）Cheema GS, Quismorio FP Jr : Pulmonary involvement in adult-onset Still 's disease. Curr Opin Pulm Med 1999 ; 5 : 305—309.

13）Kollef MH, Schuster DP : The acute respiratory distress syndrome. N Engl J Med 1995 ; 332 : 27—37.

14）Stephan JL, Zeller J, Hubert P, et al : Macrophage activation syndrome and rheumatic disease in childhood : a report of four new cases. Clin Exp Rheumatol 1993 ; 11 : 451—456.

15）Hoshino T, Ohta A, Yang D, et al : Elevated serum interleukin 6, interferon-gamma, and tumor necrosis factor-alpha levels in patients with adult Still 's disease. J Rheumatol 1998 ; 25 : 396—398.

16）井上　卓，藤島清太郎，相川直樹：ARDS のサイトカインと接着分子．化学療法の領域　1998 ; 14 : 33—39.

Abstract

A Case of Adult-Onset Still 's Disease Complicated with Acute Respiratory Distress Syndrome

Katsuhiko Mito, Yuriko Yamakami, Syunji Mizunoe, Issei Tokimatsu, Kazufumi Hiramatsu, Hiroyuki Nagai, Jun-ichi Kadota and Masaru Nasu
Second Department of Internal Medicine, Oita Medical University, Hasama-machi, Oita, 879–5593, Japan

A 24-year-old woman was admitted to our hospital because of a high fever that had persisted for two weeks. She complained of a sore throat and arthralgia, and had evanescent rash, lymphadenopathy, liver dysfunction, and hyperferritinemia. Tests for RF and ANA were negative. Adult-onset Still 's disease was diagnosed. On the fifth day of hospitalization, acute respiratory distress syndrome（ARDS）and disseminated intravascular coagulation（DIC）developed. Treatment consisted of mechanical ventilation and administration of steroid pulse-therapy and gabexate mesilate. Analysis of fluid obtained by bronchoalveolar lavage showed increases in the total cell count, predominantly of neutrophils and lymphocytes. Bilateral pulmonary infiltration seen on chest radiographs was alleviated, and the arterial blood gas data gradually improved. After cyclosporine was given, all the above symptoms associated with adult-onset Still 's disease disappeared. Plasma levels of inflammatory cytokines decreased with the improvement of the patient 's clinical condition.