●症　例

コイル塞栓術を行った多発性肺動静脈瘻の１例

高橋　賢[1)]　福岡　和也[1)]　古西　満[1)]　竹中　英昭[1)]　坂本　正洋[1)]
岡本　行功[1)]　吉川　雅則[1)]　西本　優子[2)]　吉川　公彦[2)]　今井　照彦[1)]
米田　尚弘[1)]　成田　亘啓[3)]　木村　弘[1)]

要旨：症例は 21 歳女性．検診で胸部異常陰影を指摘され，精査の結果多発性肺動静脈瘻と診断した．肺動静脈瘻は肺換気・血流シンチ，肺動静脈造影で確定診断するが，本症例では 3 次元 CT で肺動・静脈と腫瘤との位置関係を非侵襲的に確認することができ診断に有用であると考えられた．またコイル塞栓術を行い，速やかに腫瘤の縮小とシャント率の改善とを認めた．肺動静脈瘻は喀血，血胸，脳膿瘍などの重篤な合併症を起こすことがあるので，常に治療を考慮すべき疾患である．

キーワード：肺動静脈瘻，コイル塞栓術，シャント率，3 次元 CT
Pulmonary arteriovenous malformation，Coil embolization，Shunt fraction，3D-CT

緒　言

肺動静脈瘻（Pulmonary arteriovenous malformation : PAVM）は肺内の血管系の異常短絡を特徴とする比較的稀な疾患である．無症状でも腫瘤の増大やシャント率の上昇があれば重篤な合併症を回避するため治療が必要である．現在では肺機能の温存と繰り返し施行が可能であることを考慮し，コイル塞栓術を選択することが多い．今回，我々はコイル塞栓術を施行し良好な治療経過を示した肺動静脈瘻の一例を経験したため報告する．

症　例

症例：21 歳，女性．

主訴：胸部 X 線写真上異常陰影．

既往歴：18 歳　鉄欠乏性貧血．

家族歴：父親も胸部異常陰影を指摘．

生活歴：喫煙歴・飲酒歴なし．

現病歴：平成 5 年 5 月学校の健康診断で胸部 X 線写真上異常陰影を指摘され，6 月 3 日に精査目的で当科を紹介受診した．胸部 CT，肺換気・血流シンチで多発性肺動静脈瘻と診断し，以後外来で経過観察していたが，平成 10 年 3 月の胸部 CT で陰影の増大を認めたため肺動脈塞栓術目的で平成 10 年 7 月 30 日に当院放射線科に入院となった．

〒634-8522　奈良県橿原市四条町 840
[1)]奈良県立医科大学第 2 内科
[2)]同　放射線科
[3)]奈良厚生会病院

（受付日平成 13 年 12 月 28 日）

入院時現症：身長 158 cm，体重 43 kg，%IBW 77.1% とやせを認め，眼瞼結膜は貧血様であった．胸部聴診上心尖部に Levine II 度の収縮期雑音を聴取したものの，チアノーゼ，ばち状指を認めず，皮膚所見も特に異常はなかった．

入院時検査所見：末梢血検査では，ヘマトクリット 31.3%，ヘモグロビン 8.9 g/dl と小球性低色素性貧血を示し，動脈血液ガス分析所見は大気圧下で $PaCO_2$ 31.2 torr，PaO_2 79.8 torr と低炭酸ガス・低酸素血症を示した．

初診時及び入院時の胸部 X 線写真：左中肺野に円形かつ辺縁平滑で均一な濃度の陰影を認め，その径は初診時が 2.0 cm，入院時が 2.7 cm と増大していた（Fig. 1）．

入院時のヘリカル CT 所見：左 S^6 に径 2.5 cm，右 S^5 に径 0.5 cm の腫瘤影を認めた．三次元構成像では左 S^6 の腫瘤に対して流入動脈（A^{6b}）・静脈（V^{6b}）の関係が明確であった（Fig. 2）．

肺換気・血流シンチ：左中肺野に血流シンチの欠損部があり，全身像では頭部・腎などの肺外臓器が描出されていた．肺血流シンチグラムでは肺毛細血管を通過しない ^{99m}Tc-MAA を用いて肺血流の分布状態を調べ，肺内右左シャントが存在すれば本来描出されることのない腎，甲状腺，頭部などが描出されることになる．このことを利用してシャント率を算出でき，本法は Whole body scanning method 法と呼ばれ，本症例のシャント率はすべてこの方法で算出している[1)]．シャント率は初診時が 10.8%，入院時が 18.3% と上昇していた（Fig. 3）．

肺動脈造影：術前の肺動脈造影では，左肺動脈 A^{6b} を流入動脈とし，V^{6b} を流出静脈とする径 2.6 cm×2.7 cm

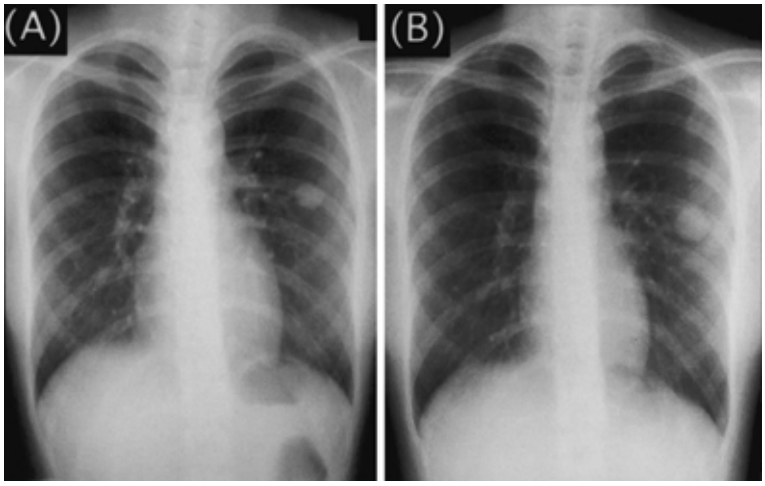

Fig. 1　Chest radiograph showing PAVM in the center of the left lung field. The diameter of the PAVM was 2.0 cm at the patient 's first consultation（A）and 2.7 cm on admission（B）.

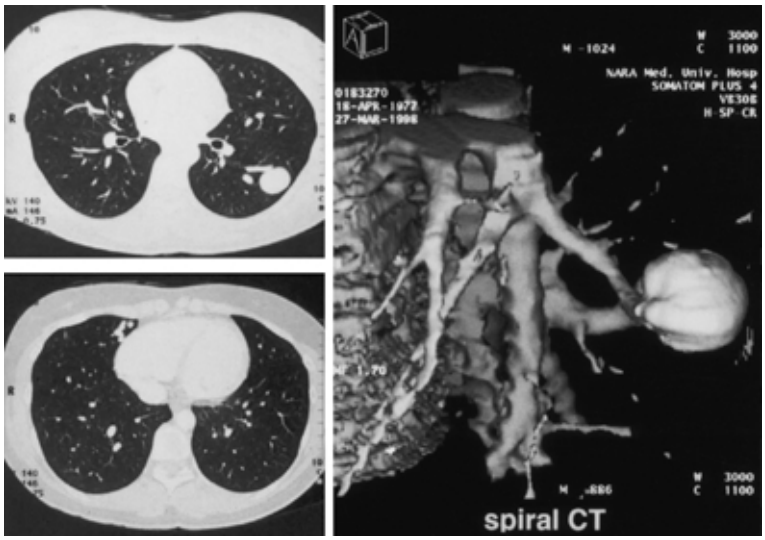

Fig. 2　CT images : Left : Chest CT showing two PAVMs, one measuring 2.5 cm in the left S^6 and another of 0.5 cm in the right S^5. Right : Spiral CT showing a 3 D structure between the PAVM, a feeding artery（A^{6b}）and a draining vein（V^{6b}）.

の動静脈瘻を認めた．流入動脈径は 3.8 mm，流出静脈径は 4.2 mm であった（Fig. 4A）．

臨床経過：平成 10 年 8 月 6 日左 S^6 の肺動静脈瘻に対してコイル塞栓術を施行した．塞栓には Interlocking detachable　coil（IDC）（ボストンサイエンスジャパン株式会社，商品番号 2100 PZY 00328000）6 mm～10 cm，8 mm～20 cm を各 1 個と Trufill　coil（トウルフィルコイル）（ジョンソンエンドジョンソン株式会社，商品番号 20900 BZY 00821000）7 mm～6 cm を 2 個　と 5 mm～4 cm を 1 個用いた．流入動脈 A^{6b} 内に IDC で網目状の枠組みを作製し Trufill　coil でその内側を敷き詰める方法で塞栓した（Fig. 4B）．術後当日に軽度の胸痛を認めたものの術後経過は良好であった．画像上は術後 1 日目の胸部 CT で肺動静脈瘻の濃染像を認めたが，術後 4 日目の胸部 X 線写真で肺動静脈瘻の縮小を認め，シャント率も 11% と改善した．平成 10 年 8 月 10 日の動脈血液ガス分析所見は大気圧下で pH 7.413　$PaCO_2$　34.8 torr PaO_2　85.5 torr となり 8 月 12 日退院した．9 月 7 日の胸部 CT でも左 S^6 の肺動静脈瘻は径 1.7 cm と縮小し塞栓効果は良好であった（Fig. 5）．平成 14 年 7 月現在，左 S^6 及び左 S^6 以外の肺動静脈瘻の増大はなく自覚症状もない．

考　察

肺動静脈瘻の多くは先天性のものであり，胎生期の毛細血管形成不全に起因する．また John Hopkins 病院での 1953 年までの剖検研究において 15,000 剖検例中肺動静脈瘻症例は 3 例のみであり比較的稀な疾患と考えられている[2]．

肺動静脈瘻の病態の主体は肺内右左シャントである．シャント量が少ない例では無症状であり，胸部異常影として発見されることも少なくない．シャント量が多くなると低酸素血症を伴うため，労作時呼吸困難，チアノーゼ，ばち状指，多血症などが認められる．また血栓や感染が右左シャントのため左心系に移行しやすいので，脳血栓塞栓症や脳膿瘍，細菌性心内膜炎を高率に合併しやすいのに加え瘻壁が薄いのでしばしば喀血，血胸を合併する．半数の例で聴診上，瘻の存在している付近で収縮期または連続性雑音を聴取する．また Rendu-Osler-Weber 病（遺伝性出血性毛細血管拡張症）を高率（70 %）に合併し，多発する．臨床症状は鼻出血，血尿，消化管出血，脳内出血，性器出血，皮膚または粘膜出血などを認めることが多い[2)3)]．

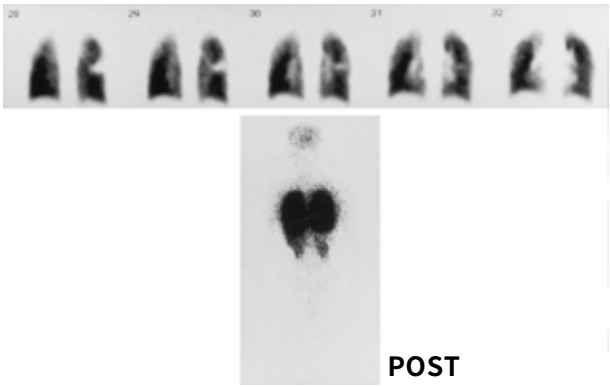

Fig. 3　Perfusion scintigrams of the lungs showing a defect in the center of the left lung field. A whole-body image demonstrated radionuclide scanning from the head to the kidney. The shunt fraction was found by whole body scanning to be 18.3%.

画像診断的には胸部 X 線写真では円形または楕円形で輪郭が分葉状の均一な濃度の塊状影をとることが多く，これに連なる血管影が見えれば肺動静脈瘻を疑う根拠となる．胸部 CT では上下のスライスを確認することで位置関係がわかるが，三次元 CT ではスライスを立体化させることで明確な位置関係を把握することが可能である．また肺動静脈瘻の確定診断は肺動脈造影で行われ，流入肺動脈―肺動静脈瘻―流出肺静脈―左心房が早期に描出されることで確定する[2)3)]．肺動静脈瘻は，症状や合併症を認める症例は絶対的な治療対象となる．無症状の検診発見例でも Muri[4)]の報告では経過観察した 50 例のうち 7 例で瘻の破裂を認めたことを考慮すると，重篤な合併症を防ぐためにも全例で治療を考える必要がある[5)]．とりわけ瘻の直径が 2 cm 以上，流入動脈径が 3 mm 以上の症例では早期に治療しなければならない[2)]．肺動静脈塞栓術は 1978 年に Taylor[6)]らがはじめて報告したもので，動脈塞栓術との違いは動脈では末梢に行くに従いその径は細くなるが，動静脈瘻は瘻を介し流出静脈につながっており流出静脈が流入動脈より太いことから小さい塞栓物質は左心系をすり抜け重篤な合併症をおこすことがある．塞栓物として，コイルを用いる方法と離脱式バルーンを用いる方法とがある．コイルの特徴は 3～6 Fr のカテーテルから挿入可能であり手技が簡単であるが完全な閉塞を得るには複数のコイルを留置する必要があるうえ肺梗塞の合併頻度がやや高い．一方離脱式バルーンは比較的大きな流入動脈を 1 個で確実に塞栓でき，加えてその閉塞状態，閉塞部位を離脱前に確認できる利点はあるが，7～8 Fr のカテーテルを病変の近くま

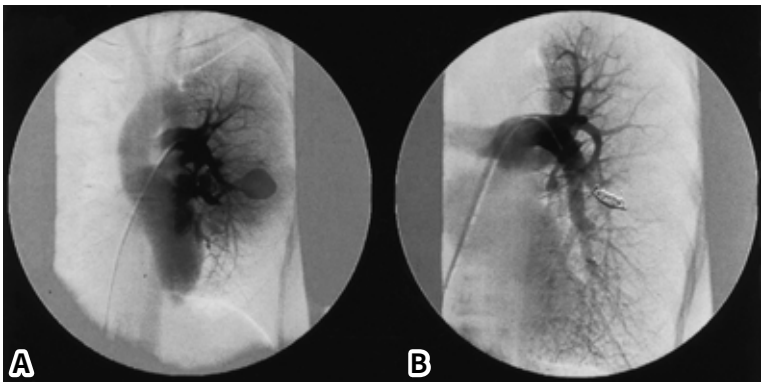

Fig. 4　A : A selective pulmonary artery wedge angiogram of the left A^{6b} showing PAVM and early venous return. B : The PAVM disappeared after embolization with coils.

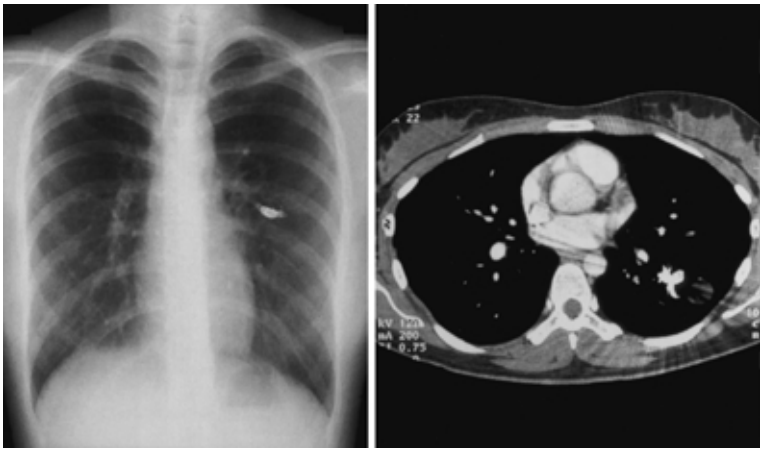

Fig. 5　After coil embolization, the mass lesion in the left lobe vanished from both the chest radiograph and CT scans.

で挿入する必要があり手技は複雑である．現在は経皮的塞栓術が主流を占めるようになってきたが，以前は肺葉切除や肺機能損失の抑制を目的とした縮小手術が推奨されていた．また本症における外科手術の安全性は確立されており，特に 6 cm を超える巨大な肺動静脈瘻や流入動脈が 10 mm より太い場合は塞栓術の困難さと塞栓物質の瘻内からの流出の危険性[7]が高くなり現在でも手術適応を考える必要がある[8)～13)]．

本症例は無症状発見で経過観察中肺動静脈瘻の増悪が認められたためコイルによる経皮的塞栓術を行った症例である．術後，重篤な合併症もなく経過は良好である．肺動静脈瘻は決して予後の良い疾患とは言いがたく，カテーテル法の技術向上と外科手術の導入により長期予後は著明に改善されている．また，Gautam[14]らは両側肺動静脈瘻の片側手術後，反対側の手術待機中に遺残した肺動静脈瘻からの出血により死亡した例を報告しているが，これは改善したシャント血流が血管抵抗の低い残存肺動静脈瘻に流れ，肺動静脈瘻が急速に拡大・破裂したものと考えられる．また，破裂しなくとも再びシャント率が増大することも考えられる．本症例も左 S^6 の肺動静脈瘻塞栓術のみを施行しており，Gautam らの症例に類似している点があり，今後も継続的な経過観察が必要であると考える[15]．

文　献

1）福岡和也，春日宏友，森川　暁，他：慢性肝炎，腹部血管異常を伴った多発微小肺動静脈瘻の１例．日胸疾会誌　1989 ; 27(11)：1362―1366.

2）Gossage JR, Kanji G : Pulmonary Arteriovenous Malformations. Am J Respir Crit Care Med 1998 ; 158 : 643―661.

3）Saluja S, Henderson KJ, White RI Jr : Embolotherapy in the bronchial and pulmonary circulations. Radiologic Clin of North America 2000 ; 38(2).

4）Muri JW : Arteriovenous aneurysm of the lung. Am J Surg 1955 ; 89 : 265.

5）稲葉浩久，太田伸一郎，西村利彦，他：瘻壁が菲薄化していた末梢性肺動脈瘻の１手術例．日呼吸会誌 1998 ; 36(2)：213―216.

6）Taylor BG, Cockerill EM, Manfredi F, et al : Therapeutic embolization of the pulmonary in pulmonary arteriovenous fistula. Am J Med 1978 ; 64 : 360―365.

7）正岡俊明，由岐義広，大泉弘幸，他：経カテーテル塞栓療法後緊急手術を施行した肺動静脈瘻の１例．胸部外科　1995 ; 48 : 941―944.

8）廣田省三，佐古正雄，藤田善弘：肺動静脈瘻に対するコイル塞栓術の検討．臨床放射線　1992 ; 37(7)：809―815.

9）高柳　昇，永井良三：肺動静脈瘻の診断と治療 1996 ; 84(8)：1425―1429.

10）石口恒男，佐久間貞行：肺動静脈瘻に対する塞栓術．画像診断　1989 ; 9(12)：1389―13894.

11）White RI Jr, Mitshell SE, Barth KH, et al : Angioarchitecture of pulmonary arteriovenous malformations : An important consideration before embolotherapy. Am J Roentogenol 1983 ; 140 : 681―686.

12）Dutton JAE, Jackson JE, Hughes JMB, et al : Pulmonary arteriovenous malformations : Result of treatment with coil embolizations in 53 patients. Am J Roentgenol 1995 ; 165 : 1119.

13）廣田省三，佐古正雄，河野痛雄：肺動静脈瘻に対する経皮的塞栓術．Medicina　1996 ; 33(6)：1100―1106.

14）Gautem HP : Pulmonary arteriovenous fistula. Int Surg 1966 ; 46 : 168.

15）松田昌三，濱田希臣，住元　巧，他：比較的高齢まで無症状に経過した両側性肺動静脈瘻の１手術例．日胸疾会誌　1990；28(10)：1348―1352.

Abstract

A Case of Pulmonary Arteriovenous Malformation Treated by Transcatheter Embolization Using Coils

Ken Takahashi[1)], Kazuya Fukuoka[1)], Mitsuru Konishi[1)], Hideaki Takenaka[1)], Masahiro Sakamoto[1)], Yukinori Okamoto[1)], Masanori Yoshikawa[1)], Yuko Nishimoto[2)], Kimihiko Kikkawa[2)], Teruhiko Imai[1)], Takahiro Yoneda[1)], Nobuhiro Narita[3)] and Hiroshi Kimura[1)]

Departments of [1)]Internal Medicine and [2)]Radiology, Nara Medical University, 840 Shijo-cho, Kashihara, 634-8522, Nara, Japan

[3)]Department of Internal Medicine, 769-3 Shiiki-cho, Yamatokoriyama, Nara, 639-1039, Japan

The patient was a 21-year-old woman who, at 16 years old, had had no subjective symptoms. She was referred to our hospital because of abnormal shadows in the middle of the left lung that were seen on a chest radiograph during a school medical screening. In her first examination at our hospital, CT revealed tumor-like shadows with diameters of 2.0 cm in Lt-S^6 and 0.5 cm in Rt-S^5, together with arteries and veins. Lung ventilation and blood flow scintigraphy was used to obtain images of both kidneys and the head, and as a result, a pulmonary arteriovenous malformation（PAVM）was diagnosed. Because of a low shunt fraction of 10.8%, the patient was only kept under observation. However, at 21 years of age, she complained of dyspnea with exercise and was admitted to the hospital for further examination. Chest CT showed an increase in the diameter of the arteriovenous malformation（AVM）to 2.7 cm, and 3-D image reconstruction clearly revealed the position of the tumor in relation to the pulmonary artery and vein. The shunt fraction had increased to 18.3%. Coil embolization was therefore performed to A^{6b}, the artery feeding the AVM（using interlocking detachable coils of 6 mm～10 cm and 8 mm～20 cm, and Trufill coils of two 7 mm～6 cm and 5 mm～4 cm）. The patient had no serious postoperative complications. A decreased AVM diameter of 1.7 cm and an improved shunt fraction of 11% were observed, and she was discharged from the hospital. Since then, she has been well, without dyspnea, and her chest films show only coils and no aggravation of other AVMs. AVMs generally have no symptoms, but they can cause severe complications such as hypoxia from a right-to-left shunt, hemoptysis, hemothorax, and brain abscesses. Coil embolization should be considered more often for the treatment of AVM because it is safer, more effective and less invasive than traditional operations.