●症　例

# 気管支内植物性異物（スギ小枝）と合併する放線菌感染による喀血の１例

藏井　誠[1)]　矢満田　健[1)]　小山　関哉[2)]　角田　敏行[2)]　五野ひかり[2)]

**要旨：症例は 54 歳の男性．2001 年 1 月 19 日に喀血を認めたため当院を受診した．胸部 X 線および胸部 CT にて右肺 S 5 に無気肺像を認めたが気管支鏡では異常を認めなかった．入院後も喀血を繰り返すため中葉切除を施行した．摘出標本にて B 5 末梢の気管支内に植物性の異物（スギ小枝）を認め，組織所見では異物の周囲に炎症性の変化及び放線菌の菌塊が存在し，喀血の原因と考えられた．術後経過は良好にて第 14 病日退院した．現在まで血痰や喀血は認めていない．気管支内植物性異物と合併する放線菌感染が繰り返す喀血の原因と考えられた非常に稀な症例を経験したので報告する．**

**キーワード：気管支異物，喀血，放線菌症，植物性異物，スギ**
**Bronchial foreign body，Hemoptysis，Actinomycosis，Vegetable foreign body，Cryptomeria**

## 緒　言

気管支内異物はほとんどが豆類のような食物性異物であり，非食物性である植物性異物はきわめて稀である．また臨床症状は咳嗽，喘鳴などが特徴的であり喀血は少ないとされている[1)~7)]．今回著者らは繰り返す喀血の原因が気管支内の植物性異物（スギ小枝）とそれに起因する放線菌感染による炎症であった稀な症例を経験したので文献的考察を加えて報告する．

## 症　例

症例：52 歳，男性．職業：自動車販売会社営業部

主訴：血痰，喀血．

現病歴：2000 年 1 月頃より血痰が出現し，近医を受診した．気管支鏡検査等にて悪性所見は認められず，止血剤等の内服にて経過観察となっていた．以後も時々，血痰は続いていた．2001 年 1 月 19 日に杯 1 杯程の喀血が出現したため当院を受診した．

既往歴：特記すべき事なし．

現症：身長 165 cm，体重 65.1 kg．意識は清明，血圧は 128/88 mmHg，脈拍 72/分で整，呼吸は整で，眼瞼結膜に貧血，黄疸なし．胸部聴診上，異常は認めなかった．

来院時血液検査所見：GOT 36 IU/*l*，GPT 36 IU/*l*，γ-GTP 93 IU/*l* と軽度の肝機能異常を認めた．血算，尿所見，腎機能，腫瘍マーカー等に異常は認めなかった．

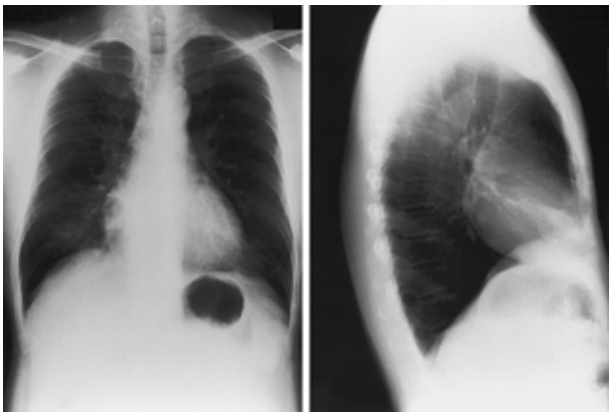

**Fig. 1**　Chest radiographs on admission showing a pale tumor shadow in the right lower field（frontal view）and a cord shadow（lateral view）.

来院時血液ガス所見：室内気吸入時で動脈血酸素分圧が 84.4 Torr，動脈血二酸化炭素分圧が 39.4 Torr と正常であった．

胸部 X 線検査所見：正面像で右下肺野に淡い腫瘤状の陰影を認め，側面像では索状陰影を認めた（Fig. 1）．

胸部 CT 所見：右肺 S 5 に楔状の陰影が認められ，中枢側気管支の病変及びその末梢の無気肺が考えられた．しかし明らかな腫瘍性病変は認めなかった（Fig. 2）．

気管支鏡検査：B 5a 内腔にわずかな凝血塊を認めるのみで可視範囲内の気管支内に異常は認めなかった．B 5 a の入口部から施行した擦過細胞診では悪性細胞を認めず，同部位より採取した気道分泌物の一般細菌培養，抗酸菌培養は共に陰性であった．

〒399-0021　長野県松本市寿豊丘 811
[1)]国立療養所中信松本病院呼吸器外科
[2)]国立療養所中信松本病院呼吸器内科

（受付日平成 14 年 4 月 15 日）

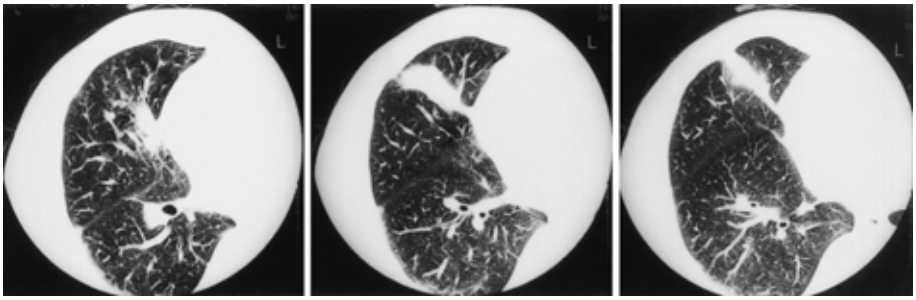

**Fig. 2** Chest CT scan showing a wedge consolidation in the right middle lobe（S5）.

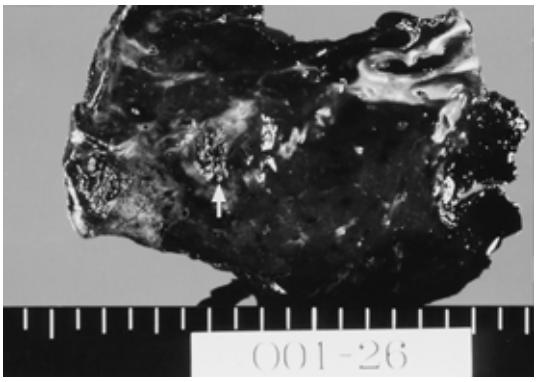


**Fig. 3** Macroscopic findings of the resected specimen. A twig of cryptomeria（arrow）was found in the peripheral bronchiole of the right middle lobe.

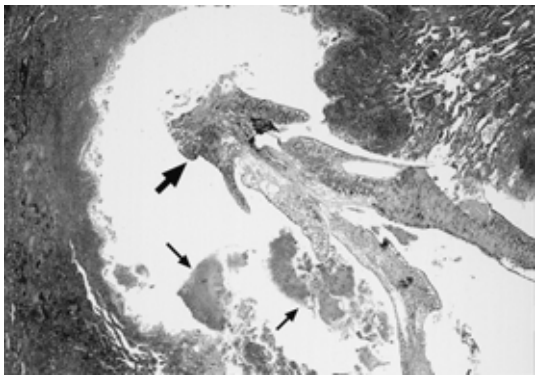

**Fig. 4** Microscopic findings showing subepithelial infiltration of lymphocytes, hemorrhage, congestion, and some actinomycotic sulfur granules（thick arrow）surrounding a vegetable foreign body（thin arrow）.（HE stain×20）

入院後経過：入院後も杯1杯ほどの喀血が繰り返し認められたため，右中葉の病変が出血源と判断し，2001年2月7日に手術を施行した．

手術所見：約10 cmの右側方切開，第5肋間で開胸した．中葉と縦隔胸膜との癒着が認められ，触診にて中葉に約2 cm程の索状硬結を触知した．中葉切除を施行した．

摘出標本所見：索状硬結部位の割面ではB 5の末梢気管支内に約5 mm程の杉の葉状の異物が詰まっており，同部の気管支は拡張していた（Fig. 3）．

組織所見：植物性異物が存在する拡張した気管支内腔には放線菌の菌塊がみられ，好中球浸潤を主体とする急性炎症を伴っていた．また周囲の肺実質内にはリンパ球浸潤を主体とした慢性炎症及び出血，鬱血が広がっていた．以上により異物による炎症，それに伴う出血と診断した（Fig. 4，5）．

術後経過：術後経過は良好にて第2病日に胸腔ドレーンを抜去し，第13病日に退院となった．退院後，現在まで無症状である．術後，再度病歴を問診したがスギの枝刈りなどの経験はなく，異物誤嚥の自覚や激しい咳嗽などの自覚症状はなかった．

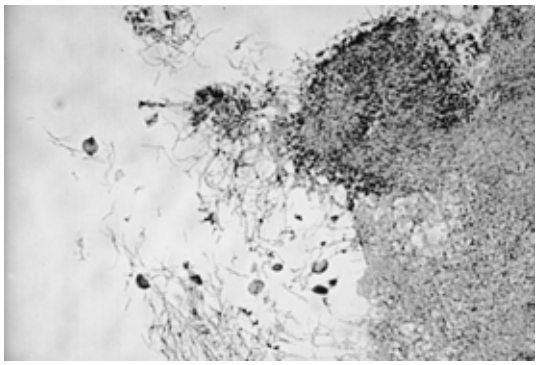

**Fig. 5** Microscopic findings showing an actinomycotic sulfur granule.（HE stain×200）

## 考　察

気管・気管支異物の種類は植物性異物が約70%，歯科材料のような人工加工物が約20%を占めている[1)~3)]．さらに植物性異物の約90%以上がピーナッツやそれ以外の豆類といった食物性の異物であり，本例のような非食物性の異物はきわめて稀であり，本邦で検索した範囲

内では，スギの枝[4]，オシロイバナの実[5]，ヒバの小枝[6]，アロエまたは海藻[7]の4例だけである．

気管・気管支異物の臨床症状は坂口ら[1]によると咳嗽が81例中60例，喘鳴が81例中47例と多く認められ，以下は呼吸困難，発熱の順に続いており，他施設[2)3)]でもほぼ同様である．しかし血痰・喀血に関しては血痰はわずかに認められるものの喀血は認められず，特に本例のような繰り返す喀血を主症状とするものはわずかな報告例[8)9)]しかなく，きわめて稀と考えられる．

本例において喀血を起こした原因は以下のことが考えられる．気管支内異物の特徴として1）急性期後は比較的無症状であることが多く，そのため長期的に異物が気管支内にとどまってしまうこと[10)11)]，2）植物性異物はその性質上粘膜への刺激性が金属性異物に比べて強いため，異物自体が細菌の感染巣になりやすいこと[5)10)]が言われている．本例ではスギ小枝の誤嚥の自覚もなく，急性期の症状も認めなかった．このため異物が長期間気管支内に滞在し，感染巣となり，その周囲に炎症が持続し，喀血を起こしたと考えられる．

さらに興味深いことに本例では組織学的に慢性炎症の背景に放線菌症に特徴的な菌塊である sulfur　granule[12]が認められた．このような異物に合併する気管支放線菌症の報告はきわめて少ない[13)14)]．梅木ら[13]は気管支放線菌症が気管支病変にとどまる理由について感染防御能の低下のない健康成人に発症したことに関連があると述べており，本例でも異物周囲にのみ放線菌感染による炎症が限局，持続したのは同じ理由によると考えられる．

気管・気管支内異物の診断は気管支鏡にて異物が認められれば診断は容易であるが，本例のように気管支鏡の可視範囲外にある異物については診断は不可能である．長岡ら[4]や古田ら[15]はスギやカニのような異物はその形態から気管支壁にひっかかりやすく，咳嗽などでは喀出されず，逆に末梢側に吸い込まれて気管支鏡の可視範囲外の細気管支まで進んでしまうと述べている．本例を含めて特殊な気管支内異物では気管支鏡にて確認できないことが十分あることを念頭に置く必要がある．

今日，気管支内異物の治療は気管支鏡下に摘出することが第1選択である．しかし本例のように異物が気管支鏡の可視範囲外にある症例では同療法で摘出することは困難であり，異物により引き起こされる二次的な肺病変のため自験例のように喀血などの症状を強く認める場合は外科的切除[4)16)]を行わざるを得ないと考えられる．

## 文　献


1）坂口正範，河原田和夫：当教室21年間の気管気管支異物の統計的観察．日気食会報　1988 ; 39 : 332―338.

2）小村　良，佐藤英治，酒井利忠，他：食道および気管・気管支異物の統計的観察，当教室18年間の集計．耳鼻臨床　1988 ; 27 : 170―182.

3）小宗静男，鳥谷龍三，笠　誠一：下気道内異物の統計的観察．耳鼻　1989 ; 35 : 488―494.

4）長岡博志，田代隆良，増田　満，他：スギ小枝による肺異物性肉芽腫症の1例．日胸疾会誌　1992 ; 30 : 658―661.

5）西尾武彦，鈴木晴彦，林崎勝武，他：最近経験した興味ある気管支内異物の2症例．日耳鼻　1986 ; 89 : 513.

6）西浦洋一，伊東昭英，常田育宏，他：小児にみられた気管支異物（ヒバ）の1例．気管支学　1988 ; 9 : 446.

7）廣津泰寛，入夾敦久，江川勝士，他：術前診断できなかった気管支内異物の1例．気管支学　1989 ; 8 : 795.

8）Pattison CW, Leaming AJ, Townsend ER : Hidden Foreign Body as a Cause of Recurrent Hemoptysis in a Teenage Girls. Ann Thorac Surg 1998 ; 45 : 330―331

9）Dore ND, Landau LI, Hallam L, et al : Haemoptosis in healthy children due to unsuspected foreign body. J Paediatr Child Health 1997 ; 33 : 448―450.

10）三井敬盛，水野武郎，柴田和男，他：興味ある気管支内異物（ネギ）長期介在例．日胸　1985 ; 9 : 749―754.

11）Rothmann BF, Boeckman CR : Foreign bodies in the larynx and tracheobronchial tree in children―a review of 225 cases. Ann Otol Rhinol Laryngol 1980 ; 89 : 434―436

12）堀田まり子，市川洋一郎，大泉耕太郎：気管支放線菌症，肺放線菌症．別冊日本臨床　No. 3 日本臨床社，大阪，1996 ; 4 : 14―16.

13）梅木茂宣，中島正光，築山邦規，他：気管支狭窄のため肺癌との鑑別を要した異物に伴う気管支放線菌症．日胸疾会誌　1990 ; 28 : 481―486.

14）James CM, Gaik C, Wah-Kit LAM, et al : Endobronchial actinomycosis associated with a foreign body. Respirology 2000 ; 5 : 293―296

15）古田　康，吉鶴博生，飯塚桂司，他：気管支異物（カニ）の2症例．耳鼻臨床　1988 ; 81 : 119―122.

16）鬼塚政孝，中川晴夫，小川　功，他：発見までに数年を要し開胸摘出された気管支内異物の2症例．外科　1989 ; 50 : 1392―1394.

## Abstract

# A Case of Hemoptysis Caused by Vegetable Foreign Body（Cryptomeria）and Actinomycosis

Makoto Kurai*, Takeshi Yamanda*, Sekiya Koyama**,
Toshiyuki Tunoda** and Hikari Gono**
*Department of Respiratory Surgery and **Medicine, National Chuushin Matsumoto Hospital

A 54-year-old man was admitted to our hospital with hemoptysis. Chest radiography and chest CT scanning demonstrated atelectasis in the right middle lobe. Bronchoscopy showed nothing of abnormal appearance. We performed a middle lobe lobectomy suspecting that the continuing hemoptysis was caused by the lesion in the middle lobe. Histologically, a vegetable foreign body（cryptomeria）was recognized in a bronchiole of the middle lobe, surrounded by inflamed tissues and sulfur granules. It was suggested that all of these were the cause of the hematoptysis. The patient was discharged on the fourteenth postoperative day, and has been asymptomatic since. This was a very rare case of hemoptysis caused by a vegetable foreign body and actinomycosis.