●画像診断

胸部高分解能 CT にて肺腺癌との鑑別が問題となった肺内リンパ節の１例

八田理恵子　南部　静洋　前坊　義正　舘　由貴
及川　卓　中川　研　鈴木　智　長内　和弘
栂　博久　高橋　敬治　大谷　信夫　上田　善道*

要旨：症例は 40 歳，男性，主訴は湿性咳嗽．入院時胸部単純写真にて左 S 8 区域に小結節状陰影を指摘され入院．胸部高分解能 CT（HR-CT : High Resolution-Computed Tomography）にて肺野末梢に直径約 10 mm の胸膜陥入像，spiculation，血管収束像をともなう辺縁不整の結節影が認められた．以前の検診での胸部単純写真では異常なく，胸部画像所見および経過から肺腺癌が疑われ，video-assisted thoracoscopic surgery（VATS）を施行した．病理組織学的に結節は肺内リンパ節と診断された．肺内リンパ節の症例は少なくないが，本症例の様に肺腺癌と極めて類似した画像所見を呈する肺内リンパ節は稀である．検診において腺癌が疑われるような小結節影を認めた場合は，鑑別診断として肺内リンパ節に注意する必要がある．

キーワード：肺内リンパ節，spiculation，肺腺癌
Video-assisted thoracoscopic surgery

1．緒　　言

肺内リンパ節は通常第 4 次分岐部までに認められ，これよりも末梢にみられることは稀である[1]．また，肺内の炎症などにより肺内リンパ節は腫大することもあるが，こうした炎症にともなって腫大した肺内リンパ節の多くは辺縁が明瞭で 10 mm を越える大きさになることは比較的稀である[2]．今回肺野末梢にあり胸部高分解能 CT（HR-CT）にて典型的な肺腺癌様の画像所見を呈した肺内リンパ節の症例を経験したので報告する．

2．症　　例

患者：40 歳，男性．

主訴：湿性咳嗽．

既往歴：4 歳，虫垂炎．

現病歴：平成 12 年 8 月下旬から鼻汁，湿性咳嗽を認め近医を受診し，急性上気道炎の診断で内服処方を受けた．治療により症状は軽快したが，湿性咳嗽が持続したため精査目的にて平成 13 年 3 月金沢医科大学呼吸器内科を受診した．その際，胸部単純写真にて右下肺野に 8 mm 径の結節状陰影を指摘された．胸部 HR-CT にて肺腺癌が疑われ，精査目的にて当科入院となった．経過中，血痰，呼吸困難，息切れ，体重減少などは認められなかった．

現症：身長 179.8 cm，体重 87.65 kg，血圧　140/70 mmHg，体温 36.5℃，脈拍 60/分整．結膜に貧血，黄疸なく，表在リンパ節腫大は認めなかった．四肢に浮腫，ばち指なく，神経学的所見にも特記すべきことはなかった．

入院時検査所見：血算，生化学所見に異常なく，炎症所見にも異常を認めなかった．各腫瘍マーカーにも異常はみとめられなかった．

入院時胸部単純写真：右下肺野に直径 8 mm 大の結節状陰影が認められた（Fig. 1）．

入院時胸部 CT 所見：右 S 8 区域末梢肺野の胸膜陥入像および毛羽立ち様の spiculation を伴う辺縁不整の 8×10 mm の結節状陰影が認められ，血管収束像も認められた（Fig. 2）．

入院後経過：入院時肺野末梢の結節状陰影は HR-CT 所見から肺腺癌を強く疑う形態であったこと，外来受診以降の経過では結節影の大きさに変化はなく，前年度の検診時の胸部単純写真では異常を認めなかったことから肺腺癌などの腫瘍性病変が強く疑われた．気管支鏡にても確定診断は得られず，診断目的に胸腔鏡下肺生検（video-assisted thoracoscopic surgery，VATS）を施行した．術中迅速診断で摘出組織は肺内リンパ節であり内部に炭粉沈着と線維化を伴っており，生検のみにて手術を終了した．その後の摘出された肺内リンパ節の病理組織学的検討では結節はリンパ濾胞とともに周囲に炎症，線維化をともなっていた（Fig. 3）．また，術中所見でも

〒920-0293　石川県河北郡内灘町大学 1―1
金沢医科大学呼吸器内科
*同　病理学 II

（受付日平成 13 年 12 月 27 日）

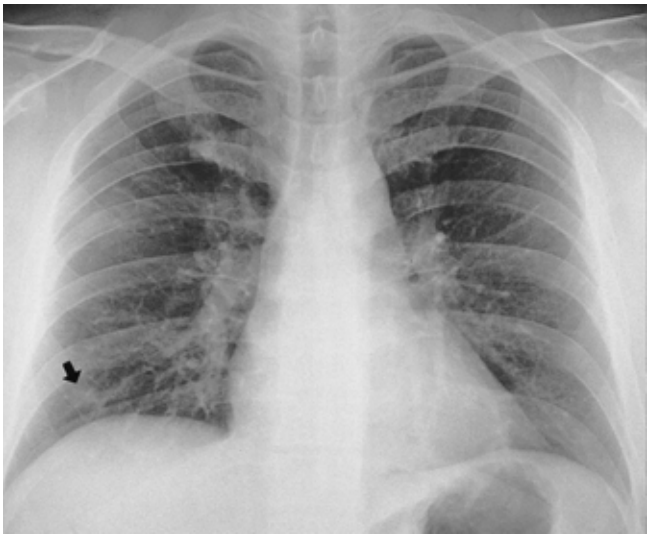

Fig. 1　Chest radiograph showing 8-mm nodule in right anterior basal lobe（→）.

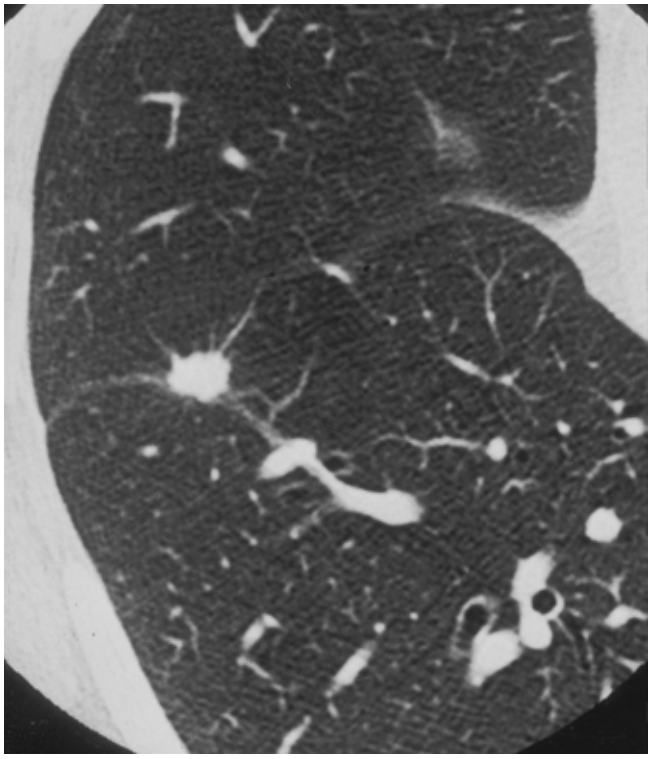

Fig. 2　Chest HR-CT showing 8×10-mm nodule with pleural indentation, spiculation and converging blood vessels in right anterior basal lobe.

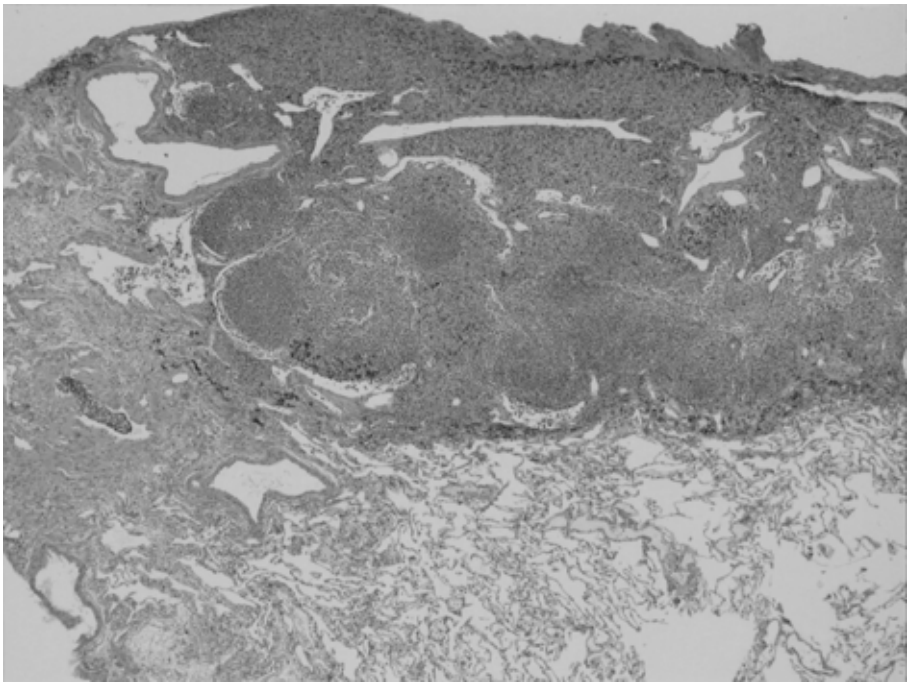

Fig. 3　Pathological findings. Microscopic view of the specimen obtained.（×15）

右臓側胸膜に炎症性瘢痕がありこれらが画像上肺腺癌を疑う胸膜陥入の原因になったと考えられた．術後状態は順調でVATS後1週間で退院した．

3．考　察

肺内リンパ節は肺門，中枢気管支に存在しており，第4次気管支レベルまでにしか存在しないといわれてきた．しかし，その後1961年に初めて肺内リンパ節が報告されてから本邦では1989年に中川ら[1]による報告以降，最近では胸部CTも含めた検診の増加もあり，1年に約10例ほどが学会報告されている．胸部CT所見の特徴としては気管分岐部以下の肺野に存在し，胸膜直下に存在することが多く，大きさは10 mmまでで辺縁明瞭であることが多いとされているが稀に胸膜のひきつれを強く呈する症例も報告されている[2)~5)]．しかしながら本症例の様にspiculation，胸膜のひきつれに加え，肺腺癌に特徴的とされる血管収束像を呈することは比較的稀である．本症例では生検時の病理組織学的検討にて，摘出されたリンパ節は周囲に炎症をともなっており何らかの炎症を合併して肺内リンパ節腫大を呈するとともに周囲の線維化による炎症性瘢痕を形成したため，今回のように肺腺癌を疑うようなspiculationを形成したと考えている．また，血管収束像に関してもspiculationと同様に炎症性のひきつれにより血管収束像を呈したものと考えられる．CTでも径10 mm以下の腺癌では今回の症例のように内部濃度が濃く，これだけ強い収束像を呈することはめずらしく，一般的には周囲にground glass attenuationを伴うため画像所見では炎症性瘢痕を疑う所見とされている．しかし，臨床的に腺癌を完全に否定することができず，VATSを施行することになった．

最近は肺癌の早期診断が重要視され，検診においても末梢型肺腺癌の早期診断には胸部CTの重要性が指摘されている．CT上10 mm以上の結節にはVATSを含めた診断ならびに精査が勧められている[6)7)]．しかし10 mm以上の大きさを呈する結節の中にも本症例のように肺腺癌との鑑別が極めて問題となる肺内リンパ節の可能性を認識し，十分な注意を払う必要がある．本症例では施行していないが，今後は腫瘍性病変の良性悪性を診断する質的診断に最近注目されているPositron Emission Tomography（PET）なども将来的に取り込まれていく必要があると考えられる[8)]．

文　献

1）中川義久，築山邦規，中島正光，他：結節影を呈した胸膜下リンパ節腫大の一例．日胸 1989；48：849―852.

2）雨宮徳直，西 耕一，水口雅之，他：両側多発小結節影を呈した肺内リンパ節の一例．日胸 1995；33：478―482.

3）谷口雄司，中村広繁，伊藤則正，他：肺腫瘤性病変を有した肺内リンパ節の4例．胸外 1997；50：214―217.

4）Kradin RL, Spirm PW, Mark EJ, et al：Intrapulmonary lymph nodes clinical, radiologic, and pathologic features. Chest 1985；87：662―667.

5）Bankoff MS, McEniff NJ, Bhadelia RA, et al：Prevalence of pathologically proven intrapulmonary lymphnodes and their appearance on CT. Am J Roentgenol 1996；167：629―630.

6）良元章浩，辻 博，高桜英輔，他：末梢小型肺癌との鑑別困難であった肺内リンパ節の5例．日呼 1999；37：696―702.

7）花岡孝臣，西村秀紀，高砂敬一郎，他：胸腔鏡下肺生検で判明した胸膜下肺内リンパ節の2例．日臨外 2000；61：84―87.

8）Higashi K, Nishikawa T, Seki H, et al：Comparison of fluorine-18-FDG PETS and thalium-201 SPECT in evaluation of lung cancer. J Nucl Med 1998；39(1)：9―15.

Abstract

An Intra-Pulmonary Lymphnode Resembling Typical Pulmonary Primary Adenocarcinoma on High-Resolution Computed Tomographic（HR-CT）Chest Images

Rieko Hatta, Yoshihiro Nambu, Yoshimasa Maebou, Yuki Tachi, Taku Oikawa, Ken Nakagawa, Satoshi Suzuki, Kazuhiro Osanai, Hirohisa Toga, Keiji Takahashi, Nobuo Ohya and Yoshimichi Ueda*

Department of Respiratory Medicine, Department of Pathology II*, Kanazawa Medical University, 1-1 Daigaku Uchinada Kahoku-gun, Ishikawa, JAPAN

A 40-year-old man was admitted to our hospital for further evaluation of a pulmonary nodule in chest radiographs. The 8-mm nodular lesion was located in the right anterior basal lobe on a plain chest radiograph, and showed 1）spiculation, 2）pleural indentation and 3）a converging vessel formation in high-resolution computed tomography of the chest. The radiographic findings were highly suggestive of primary pulmonary adenocarcinoma and the patient underwent video-assisted thoracoscopic surgery（VATS）to obtain a precise diagnosis. The nodule was diagnosed histopathologically as an intrapulmonary lymph node. In cases with such radiographic findings, careful attention should be paid in the differential diagnosis to distinguish intrapulmonary lymph nodes from primary pulmonary adenocarcinoma.