●症　例

Mycobacterium abscessus の感染を合併した外因性リポイド肺炎の１例

松永　伸一*[1)]　倉島　篤行[1)]　永井　英明[1)]　赤川志のぶ[1)]
町田　和子[1)]　四本　秀毅[1)]　毛利　昌史[1)]　蛇澤　晶[2)]

要旨：症例は 64 歳の男性．93 年 10 月，胃癌のため胃全摘術が施行され，術後より 5-FU の内服が開始された．自覚症状はなかったが，96 年 3 月 28 日の胸部レントゲン写真にて間質性肺炎と診断され，プレドニゾロン 1 日 60 mg の内服が開始された．しかし，次第に咳，白色痰が増え，5 月下旬から新たな浸潤影が出現し，6 月 21 日の痰の塗抹検査でガフキー 4 号が検出され当院に紹介入院となった．入院後抗酸菌は *Mycobacterium abscessus* であることが判明した．また，95 年 6 月から下剤として就寝前に流動パラフィンを内服していたことが明らかになった．現在，我が国では油性の下剤や点鼻薬を使うことが少なく，これらを原因とした外因性リポイド肺炎は極めて稀である．そして，パラフィンの油性成分が *M. abscessus* の病原性を強め，*M. abscessus* の感染の成立に強く影響したと思われる．

キーワード：流動パラフィン，外因性リポイド肺炎
Liquid paraffin，Exogenous lipoid pneumonia，*Mycobacterium abscessus*

緒　　言

わが国では油性緩下剤を原因とする外因性リポイド肺炎は稀である．さらに，流動パラフィンが *Mycobacterium abscessus* の感染の成立に関与したと考えられる症例を経験したので報告する．

症　　例

症例：64 歳，男性．

主訴：発熱，咳嗽，喀痰．

既往歴：93 年 10 月胃癌にて胃全摘術．その後癒着性イレウスを 2 回発症．

家族歴：特記事項なし．

生活歴：96 年 1 月まで喫煙，30 本/日，40 年間．93 年 10 月まで，日本酒 2 合/日．

現病歴：前医にて 93 年 10 月，胃癌のため胃全摘術が施行され，術後から 5-FU 1 日 100 mg の内服が開始された．その後，癒着性イレウスを 2 回発症したこともあり，95 年 6 月から下剤として流動パラフィン 30 ml の就寝前の内服が開始された．自覚症状，他覚症状とも認めなかったが，96 年 3 月 28 日の胸部レントゲン写真で左右中下肺野にスリガラス状陰影が出現した．5-FU による間質性肺炎が疑われ，プレドニゾロン 1 日 60 mg の内服が開始になった．4 月 12 日の胸部 CT（Fig. 1）では両側中下肺野の胸膜直下，背側優位にスリガラス状陰影を認めた．6 月に入ると徐々に咳，白色痰が出現するようになり，6 月 21 日の喀痰の塗抹検査でガフキー 4 号が検出され，同月 24 日当院に紹介入院となった．

Fig. 1　Chest CT scan revealing ground glass opacities in both lower lung fields.

入院時現症：身長 163 cm，体重 51 kg，体温 37℃，血圧 119/72，脈拍 80/分，意識清明，貧血や黄疸を認めず，表在リンパ節は触知しなかった．チアノーゼは認めなかった．胸部聴診上は心音に異常を認めず，呼吸音は右下肺野で呼吸音の減弱，左下肺野で fine crackle を聴取した．腹部所見に異常を認めず，皮膚所見も正常であった．

〒164-0001　東京都中野区中野 5―44―7
*現　中野共立病院
[1)]国立療養所東京病院呼吸器内科
[2)]同　臨床検査科

（受付日平成 14 年 1 月 16 日）

Table 1　Laboratory findings on admission

Hematology		Cr	0.8 mg/dl
WBC	14,300/μl	Na	134 mEq/*l*
Neut	86%	K	4.5 mEq/*l*
Lymph	3%	Cl	92 mEq/*l*
Mono	1%	Serology	
Eosino	0%	CRP	13.5 g/dl
RBC	415 × 10^4/μl	Blood Gas Analysis（$O_2$2L/min）	
Hb	12.6 g/dl	pH	7.447
Ht	37.2%	$PaCO_2$	35.8 torr
Plt	46.5 × 10^4/μl	PaO_2	54.0 torr
ESR	124 mm/h	HCO_3^-	24.7 mmol/*l*
Blood chemistry		Sputum	
TP	6.9 g/dl	Bacteria: nomal flora	
Alb	2.3 g/dl	Gafky 2	
GOT	16 IU/*l*	Cytology: Class Ⅰ	
GPT	13 IU/*l*	Pleural effusion	
LDH	418 IU/*l*	Gafky 2	
ALP	444 IU/*l*	Cytology: Class Ⅰ	
BUN	15.7 mg/dl	PPD	0 × 0 mm

Fig. 2　Chest radiograph on admission revealing air space consolidation in the right middle and lower lung fields and ground-glass opacity in the left middle lung field.

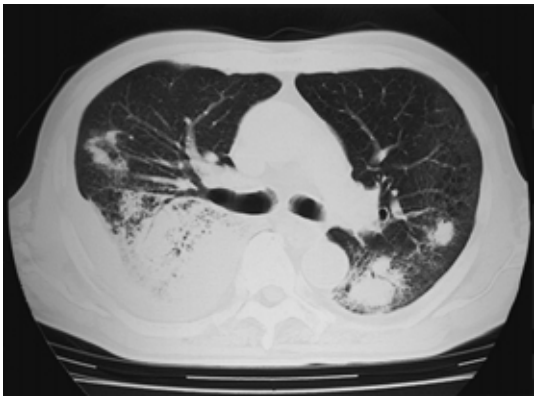

Fig. 3　Chest CT scan showing air space consolidation and peripheral ground-glass opacity in both middle and lower lung fields.

入院時検査成績（Table 1）：血算，血清学的検査でWBC 14,300/μl，CRP 43.5 mg/dl，と炎症反応の高値を示した．ツ反は陰性．動脈血液ガス検査では，酸素 2 *l* 投与下で pH 7.447, PaO_2 54 torr, $PaCO_2$ 35.8 torr, HCO_3^- 24.7 mEq/*l* と低酸素血症を認めた．胸部レントゲン写真（Fig. 2）では，右中下肺野は一様に透過性が低下し，右上肺野には浸潤影，左中下肺野にはスリガラ状陰影を認めた．胸部 CT 像（Fig. 3）では，airbronchogram を認める融合影と周囲のスリガラス状陰影を呈した．抗酸菌の塗抹検査では，喀痰からガフキー 2 号，胸水からもガフキー 2 号が検出された．培養の結果どちらも *M. abscessus* であることが判明した．また，経気管支肺生検の病理組織像（Fig. 4）では，大小の空胞を伴う肉芽組織が肺胞腔を埋めていた．空胞の周囲には好中球が浸潤し，空胞間の炎症細胞は類上皮細胞，泡沫状組織球，リンパ球，形質細胞から成っていた．

Ziehl-Neelsen 染色（Fig. 5）では，空胞及び組織球内に多数の抗酸菌を認めた．肺胞洗浄液（Fig. 6）では，マクロファージに貪食された空胞を認めた．喀痰の脂肪染色でマクロファージ内の脂肪を確認した．

以上より，流動パラフィンによる外因性リポイド肺炎に *M. abscessus* が感染したと診断した．

入院後経過：外因性リポイド肺炎には積極的な治療法

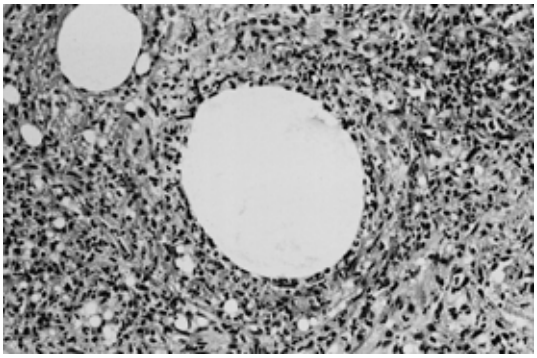

Fig. 4 Transbronchial lung biopsy specimen showing granulomatous inflammation and numerous lipid-laden macrophages in the alveolar spaces.（Hematoxylin and eosin stain）

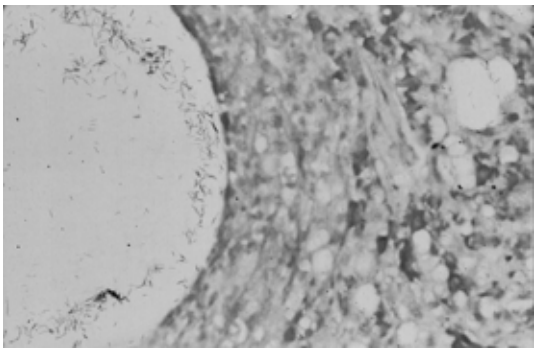

Fig. 5 Mycobacteria seen within a mineral oil and lipid-laden macrophage.（Ziehl-Neelsen stain）

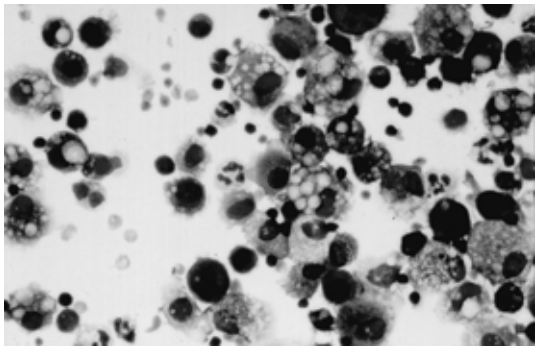

Fig. 6 Bronchoalveolar lavage fluid showing lipid-laden macrophages.



Fig. 7 Mixing of liquid paraffin with bronchoalveolar lavage fluid, but no mixing with the buffer or with distilled water.

がないため，*M. abscessus* に対して INH 300 mg/日，RFP 450 mg/日，EB 750 mg/日，AMK 200 mg/日，SPFX 200 mg/日で化学療法を行った．ステロイドホルモンは漸減していった．しかし，排菌量，自覚症状，他覚症状，画像所見とも明らかな改善を認めることなく，むしろ悪化していった．

96 年 6 月，自宅近くの病院に転院となり，97 年 11 月永眠した．剖検は行われていない．

考　察

本症例では胃の全摘術，逆流性食道炎の既往があり，夜間睡眠中に胃の内容物の誤嚥が起きやすかったことが容易に推察される．また，下剤として流動パラフフィンを就寝前に服用していたが，流動パラフィンはその薬理作用から誤嚥しても刺激性が少なく咳反射を起こしにくい[1]．外因性リポイド肺炎を発症するのに，これらの条件が相乗効果をなしたと思われる．病変の部位も下葉背側に優位であった．我々は流動パラフィンと蒸留水，PBS 緩衝溶液，気管支肺胞洗浄液を混合してみた（Fig. 7）．その結果，気管支肺胞洗浄液のみ一様に白濁した．流動パラフィンと気管支肺胞洗浄液が一様に混濁したのは，気管支肺胞洗浄液内には界面活性剤が入っているため微細なミセルを形成したためと思われる．肺内でも surfactant などの界面活性作用により肺胞腔内を拡散していき，一部は喀出され，一部はリンパ系に入り，また肺内に残った鉱物油は異物としてマクロファージに取り込まれていったと考えられる．

M. abscessus は Runyon（1954）の Group IV（迅速発育性抗酸菌）に属し，その病原性は弱いとされる稀な感染症である[2)~6)]．本症例は，ステロイド剤の内服中でかつ胃癌術後の易感染状態であり，胃からの逆流が起こりやすい中で *M. abscessus* が単独で感染した可能性も否定できない．しかし，流動パラフィンによる外因性リポイド肺炎が先に発症し，流動パラフィンの環境下で一層発育が促進[7)8)]されて大量の排菌を認める感染が成立したと推察する．その理由として，胃全摘術後で，さらに就寝前に流動パラフィンを内服していたことで咳反射が抑えられ[1)]，誤嚥を起こしやすかった事が挙げられる．その結果，腸管内常在菌でもある *M. abscessus* の感染が成立

しやすかったと思われる．また，画像所見の特徴としても，早期に見られたスリガラス陰影はリポイド肺炎像であり，浸潤影はそれに *M. abscessus* の感染が加わることによる変化であると思われる[9]．

一般に，外因性リポイド肺炎は油脂類を吸引または誤嚥する事で発症する[10]．流動パラフィン，殺虫剤，灯油類の誤嚥，油性点鼻剤の使用などが原因となる[11]．流動パラフィンは無色透明の液状の物質であり，現在はこの症例のように内服薬として用いられることは少ないが，軟膏剤などの基材に使われる他浣腸に用いられる．1925年に Laughlen[12]らが，点鼻剤や経口下剤を使用した子供や成人に発症した外因性リポイド肺炎を報告している．1941年までに400例以上の報告がある．本邦ではそうした薬剤の使用頻度が低いため，報告例も極めて少ない．基礎疾患としては，神経筋疾患，アカラジア，Zenker 憩室，食道裂孔ヘルニア等の食道疾患などがあり，また，高齢者などの嚥下障害を有する患者にも起こりやすい．臨床上の特徴として，病状の進行は穏徐で，半数は無症状でレントゲン写真の異常で発見されることが多いとされる[10]．その他，咳，喀痰，血痰，胸痛，体重減少がみられることもある．レントゲン像は結節状の陰影を呈するものから網状影を呈するものまで多彩である[13]．治療は確立したものはなく，使用薬剤の中止である．ステロイドの使用[14]，気管支肺胞洗浄の施行[15]によって改善したとの報告もみられる．

また *Mycobacterium abscessus*, *Mycobacterium fortuitum*, *Mycobacterium chelonei* は Group IV に属する菌であるが，これら GroupIV に属する抗酸菌とリポイド肺炎の合併[16)～19)]やアカラジア[20)21)]の合併などが報告されている．

この症例は流動パラフィンによる外因性リポイド肺炎という特殊な因子が大きく影響して *M. abscessus* の感染が成立した．外因性リポイド肺炎と *M. abscessus* の感染はともに稀ではあるが，両者の合併はさらに稀であり，貴重な症例と思われ報告した．

本症例は，第130回日本結核病会関東支部，第122回日本胸部疾患学会関東地方会の合同学会（平成8年，11月30日，栃木）において報告した．

文　献

1）Quinn LH, Meyer OO : Relationship of sinusitis and bronchiectasis. Arch Otolaryngol 1929 ; 10 : 152―165.

2）国立療養所非定型抗酸菌症共同研究班：*Mycobacterium Fortuitum* および *Mycobacterium Chelonei* による肺感染症．結核　1985 ; 60 : 429―434.

3）束村道雄：*Mycobacterium Chelonei* による感染症．医療　1983 ; 37 : 352―359.

4）石川博一，斉藤武文，大塚眞人，他：びまん性粒状影を呈した *Mycobacterium abscessus* 症の１例．日胸 1996 ; 55 : 726―730.

5）岩崎剛和，杉原錬三，高木　洋，他：空洞を伴う coin lesion を呈した外因性リポイド肺炎の１例．日胸疾会誌　1991 ; 29 : 729―733.

6）川島　崇，来生　哲，荒川正昭：*Mycobacterium Chelonae subsp. abscessus* による肺感染症の２症例．感染症学雑誌　1994 ; 68 : 416―420.

7）Kudoh S : The virulence of saprophytic acid-fast bacteria coated with liquid paraffin. Jpn J Bacteriol 1962 ; 17 : 154―161.

8）Dixon C, Bolivar R, Katz R, et al : Lipoid pneumonia and *Mycobacterium fortuitum* Pulmonary infection : successful treatment with sulfisoxazole. Tex Med 1985 ; 81 : 57―60.

9）Le KS, Muller NL, Hale V, et al : Lipoid pneumonia : CT Findings. J Comput Assist Tomogr 1995 ; 19（1）：48―51.

10）Spickard A III, Hirschmann JV : Exogeneous Lipoid Pneumonia. Arch Intern Med 1994 ; 154 : 686―692.

11）Stern EJ : Chronic, Progressive, Bibasilar Infiltrates in a Woman with Constipation. Chest 1992 ; 102 : 263―265.

12）Laughlen GF : Studies on pneumonia following nasopharyngeal injections of oil. Am J Pathol 1925 ; 1 : 407―414.

13）Lee KS, Muller NL, Hale V, et al : Lipoid pneumonia : CT Findings. J Comput Assist Tomogr 1995 ; 19 : 48―51.

14）Chin N-K, Hui K-P, Sinniah R : Idiopathic Lipoid Pneumonia in an Adult Treated With Prednisolone. Chest 1994 ; 105 : 956―957.

15）Chang H-Y, Chen C-W, Chen C-Y : Successful Treatment of diffuse lipoid pneumonitis with whole lung lavage. Thorax 1993 ; 48 : 947―948.

16）Greenberger PA, Katzenstein A-L A : Lipoid Pneumonia With Atypical Mycobacterial Colonization. Arch Intern Med 1983 ; 143 : 2003―2005.

17）Hutchins GM, Boitnott LK : Atypical Mycobacterial Infection Complicating Oil Pneumonia. JAMA 1978 ; 240 : 539―541.

18）Dreisn RB, Scoggin C, Davidson PT : The Pathogeneicity of *Mycobacterium Fortuitum* and *Mycobacterium Chelonei* in Man : A Report of seven cases. Tubercle 1976 ; 57 : 49―57.

19）国立療養所非定型抗酸菌症共同研究班：*Mycobacterium fortuitum* 呼吸器感染症の臨床像．結核　1981 ; 56 : 587―593.

20）Kurlandsky LE, Vaandrager V, Davy CL : Lipoid

Pneumonia in Association With Gastroesophageal Reflux. Pediatr Pulmonol 1992 ; 13 : 184—188.
21）Burke DS, Uullian RB : Megaesophagus and Pneumonia Associated with *Mycobacterium Chelonei*. Am Rev Respir Dis 1977 ; 116 : 1101—1107.

Abstract

A *Mycobacterium abscessus* Infection Complicated with Lipoid Pneumonia

Shinichi Matsunaga[1)3)], Atsuyuki Kurashima[1)], Hideaki Nagai[1)], Shinobu Akagawa[1)], Kazuko Machida[1)], Hideki Yotsumoto[1)], Masashi Mouri[1)] and Akira Hebisawa[2)]
[1)]Department of Respiratory Medicine, National Sanatorium Tokyo Hospital
[2)]Department of Clinical Laboratory, National Sanatorium Tokyo Hospital
[3)]Department of Internal Medicine, Nakano Kyouritsu Hospital

A 64-year-old man was admitted to our hospital because of productive cough and fever. Chest radiography on admission revealed air space consolidation in the right middle and lower lung fields and ground-glass opacity in the left middle lung field. He had been constipated for several years and had taken mineral oil for about a year. Sputum smears demonstrated acid bacilli, and cultures disclosed *Mycobacterium abscessus*. The transbronchial lung biopsy specimen showed granulomatous inflammation and numerous lipoid-laden macrophages in the alveolar spaces. Mycobacteria were present within the mineral oil and lipid-laden macrophages. It is likely that the mineral oil increased the pathogenicity of the mycobacteria.