●症　例

眼窩内転移による症状を初発として発見された原発性肺癌の１例

森　英恵　前川　直子　里田　直樹
大塚　直紀　酒井　直樹　福瀬　達郎

要旨：症例は 55 歳男性．複視を主訴に当院来院，視力低下を伴う右動眼神経麻痺を認め，頭部 MRI 上右眼窩内腫瘍を確認，精査加療目的で入院となった．入院時胸部 X 線写真上，右肺門部に異常陰影があり，胸部 CT 検査では右 S 6 に径 4 cm 大の腫瘍を認めた．経気管支鏡生検で低分化型腺癌と診断を得，全身検索では腹部臓器や脳に転移はなく多発性骨転移を認めた．肺癌（cT4N2M1）Stage Ⅳ と診断，眼窩内腫瘍は転移巣と判断した．治療法として化学療法，放射線療法を選択し，眼症状には改善を認めたが，原発巣の進行は抑えられず入院後約 3 カ月で死亡の転帰を辿った．眼窩内転移をきたした原発性肺癌の症例は極めて稀であり本邦では 17 例目の報告となる．

キーワード：複視，動眼神経麻痺，眼窩内転移，眼窩先端部症候群，原発性肺癌
Double vision，Oculomotor nerve palsy，Orbital metastases，Orbital apex syndrome，Primary lung cancer

はじめに

肺癌が早期より様々な部位に転移をきたすことは周知の事実であるが，眼部転移をきたすことは極めて稀であるとされている[1)~5)]．眼部転移は，眼球内転移と眼窩内転移に大別され，頻度としては，眼窩内転移の方が少ないと言われている[2)~5)]．眼窩内転移をきたした原発性肺癌の眼窩内腫瘍生検の必要性，化学療法，放射線療法の効果については未だ不明な点も多い．今回我々は，眼窩内転移による症状を初発として発見された原発性肺癌の 1 例を経験した．本症例を含む眼窩内転移をきたした原発性肺癌の本邦報告 17 症例（原著論文のみ採用）[6)~21)]について分析を試みたのであわせて報告する．

症　例

症例：55 歳，男性．

主訴：複視．

家族歴：兄　急性心筋梗塞にて死亡．

既往歴：特記すべきことなし．

喫煙歴：35 本/日，35 年間．

現病歴：2001 年 2 月 20 日から複視，右眼瞼下垂，右眼窩周囲の疼痛があり近医を受診し抗生剤・抗炎症剤の投与を受けたが改善が見られず，2 月 26 日当院眼科を受診した．視力低下を伴う右動眼神経麻痺と診断し，頭部 MRI 上，右眼窩内腫瘍を確認，精査加療目的で神経内科に入院となった．なお咳，痰，呼吸困難等の呼吸器症状は認められなかった．

Fig. 1　Ocular movement on admission.
The right eye movement is limited in all fields of gaze except abduction. The left eye appears normal.

入院時身体所見：身長 176.5 cm, 体重 81 kg, 血圧 150/82 mmHg，脈拍数 78/分整，体温 36.6℃，貧血・黄疸なし. 右眼瞼下垂あり. 眼球運動は右眼の上方視・下方視・内方視に明らかな制限あり（Fig. 1）．眼球突出はなし．視力は右：0.07，左：1.5 と右に著明な視力低下あり．瞳孔は左右正円同大．直接対光反射は左右とも迅速．右眼窩周囲に自発痛が著明．腫瘤状のものは触知せず．ばち指なし．表在リンパ節は触知せず．頸静脈の怒張なし．胸腹部に異常所見なし．下腿浮腫を認めず．

入院時検査成績：末梢血液中白血球 9,100/μl，CRP 1.4 mg/dl と軽度炎症所見を認めた他，ALP　415 IU/*l* と高値であった．LDH の上昇は見られなかった．

〒520-8511　滋賀県大津市長等 1―1―35
大津赤十字病院呼吸器科

（受付日平成 14 年 4 月 22 日）

Fig. 2（a, b） Brain MR image on admission showing an intraorbital mass（↓）with bone destruction（↑）.

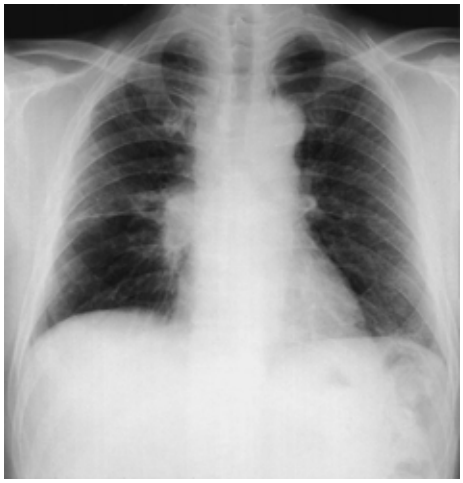

Fig. 3 Chest radiograph（P-A view）on admission showing an abnormal shadow in the right hilum.

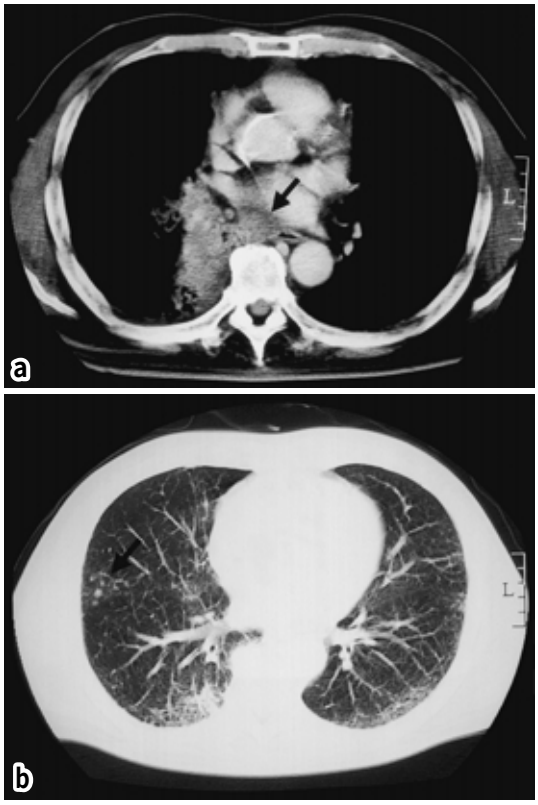

Fig. 4（a, b） Chest CT scans on admission. a）shows a mass shadow（↓）in the right S6 and atelectasis in a part of the right lower lobe, And b）shows nodular shadows（↓）with a suspicion of intrapulmonary metastasis.

頭部 MRI 検査（Fig. 2a・2b）：右眼窩内に骨破壊像を伴う腫瘍あり．脳内に腫瘍は認められなかった．

神経内科で，偽性眼窩腫瘍の診断の下，ステロイドパルス療法（メチルプレドニゾロン 1 g×3 日間）を施行したが症状に改善を認めなかった．入院時胸部 X 線写真を再読影し，異常陰影と考えられる所見があったため胸部精査を施行した．

胸部 X 線検査（Fig. 3）：右肺門部に陰影増強が認められ，その辺縁は不整．縦隔偏位はなし．肋骨横隔膜角の鈍化なし．

胸部 CT 検査（Fig. 4a・4b）：右 S 6 に径 4 cm 大の腫瘍があり，肺内には転移巣と推定される粒状影が認められた．腫瘍と左房の境界は不鮮明であり右中間幹は狭窄し腫瘍と同側の縦隔リンパ節腫大が認められた．

腫瘍マーカーは CA 19-9：6,600 U/ml と高値，NSE：15.8 ng/ml と軽度上昇を認めた．CEA，ProGRP，SCC

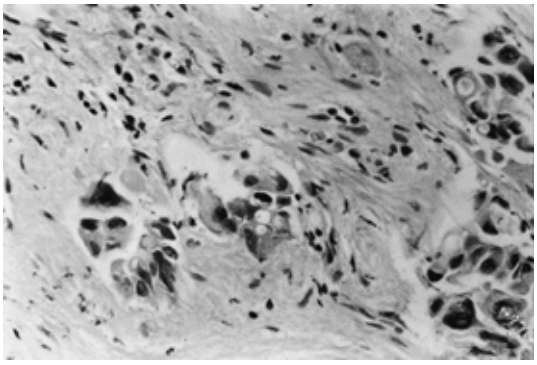

Fig. 5　Microscopic examination showing poorly differentiated adenocarcinoma.（H.E.×400）

は正常範囲内であった．

気管支鏡検査：右中葉支入口部，B 6 及び底幹入口部は狭窄し，易出血性．B 6 入口部は縦走襞の不明瞭化と粘膜の凹凸があり，粘膜直下までの腫瘍浸潤が疑われた．B 6 からの生検で低分化型腺癌との診断を得た（Fig. 5）．

骨シンチ（Fig. 6）：右眼窩全周・後頭部・頸胸腰椎・肋骨・骨盤・左膝関節に RI の異常集積あり．

腹部エコー・腹部 CT：異常所見なし．

以上より，肺癌 cT4N2M1（Stage IV）と診断し，眼窩内腫瘍は転移巣と判断した．3 月 22 日呼吸器科転科となった．

入院後経過：CDDP（80 mg/m^2）＋Docetaxel（60 mg/m^2）で化学療法を施行し，右眼窩周囲・左膝関節については疼痛が著明であったため同時に放射線療法を施行した（右眼窩周囲：50 Gy/25 fr・左膝関節：50 Gy/20 fr）．尚，治療前の PS は 2 であった．1 クール施行後の胸部 CT 上の効果判定は PD であった．腫瘍の増大によって右中間幹は高度に狭窄し右下葉無気肺，右胸水貯留が認められ呼吸状態は増悪した．Gemcitabine（1,000 mg/m^2）＋Vinorelbine（25 mg/m^2）に変更して治療を行ったが，1 クール終了後結果は NC であった．PS が 3 になったため対症療法に変更した．頭部 MRI 上眼窩内腫瘍の縮小は認められなかったが，右眼球運動は上方視・下方視・内方視のいずれにも改善を認めた．その後，全身状態は悪化し，2001 年 6 月 5 日，全経過約 3 カ月にて死亡した．家族の希望で解剖は施行されなかった．

考　察

悪性腫瘍の眼部への遠隔転移は稀であるとされ[1)〜5)]，眼部転移の中でも眼窩内転移は眼球内転移に比べ少なく，海外では 1 : 4〜1 : 7[4)5)]，本邦では 1 : 2〜1 : 32[2)3)]と報告されている．

1986 年までの本邦のいくつかの報告では，転移性眼窩内腫瘍の原発巣として乳腺が一番多く，次いで胃と言われていたが[2)3)]，1998 年雨宮らの報告では①肺（16.8 %），②乳腺（14.3%），③肝（13.5%）であった．近年，本邦では，胃癌罹患率が減少，肺癌罹患率が増加傾向にあり，このことが，肺癌の転移症例の増加に関係があると考えられる[1)]．

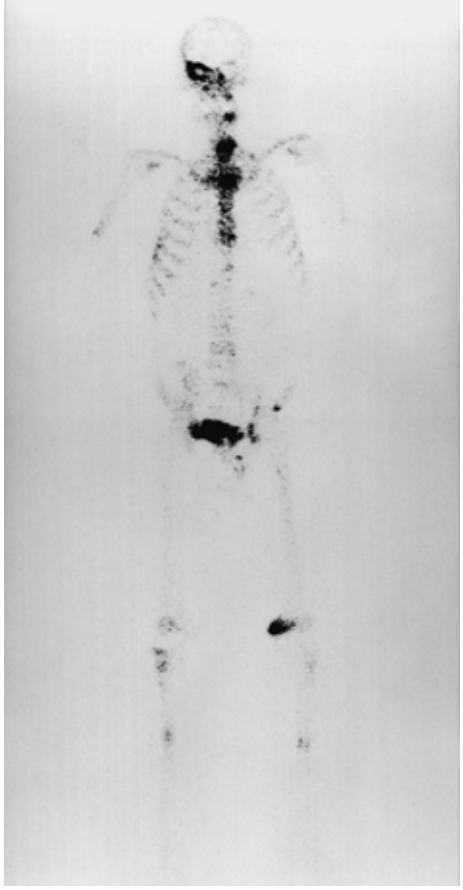

Fig. 6　Whole-body bone scintigram with ^{99m}Tc-HMDP on admission shows multiple bone metastases : the right orbital wall, the occipital bone, the lower cervical spine, the thoracic spine, the lumbar spine, the ribs, the pelvic bones and the left knee joint.

一方，海外では，①乳腺（29%〜39.9%），②肺（12.3 %〜14%）の順となっている[4)]．

今回，我々は原発性肺癌の眼窩内転移例を検索し本症例を含む本邦報告 17 症例を分析した（Table 1a・1b）．1998 年に雨宮らは，抄録を含む 20 症例を分析しているが[1)]，今回は正確で詳細な検討を行うために原著論文のみを採用した．

男女比は 4.7 : 1（14 : 3）で男性が多かったが，これは肺癌統計の性別比と差はなかった[1)]．眼窩内転移側は右：左＝9 : 8 と左右差を認めなかった．年齢は 28 歳〜69 歳で発症年齢平均は 55.9 歳，中央値 62 歳であった．主訴は複視が一番多く 8 例[8)〜11)14)15)20)]，視力低下 5

Table 1a Reported cases of lung cancer metastatic to the orbit in japan

	Author	Year	Age	Sex	Chief complaint	Side	Exophthalmos	Respiratory symptom	Metastases
1	Higa	1977	49	M	Visual disturbance	L	(−)	N.R	Bone
2	Maesawa	1978	64	M	Circumorbital pain	R	(+)	(−)	Bone
3	Kashima	1983	40	M	Double vision, visual disturbance	L	(+)	N.R	Bone
4	Tomita	1988	69	M	Double vision, exophthalmos	R	(+)	Cough/sputa	Bone, liver
5	Nakayama	1988	64	F	Double vision, exophthalmos	R	(+)	Cough	(−)
6	Okada	1988	62	M	Double vision, Circumorbital pain	L	N.R	Cough	Liver, kindry, adrenal gland
7	Ohga	1990	52	M	Visual disturbance	L	(+)	N.R	(−)
8	Fujisawa	1990	43	F	Eyelid swelling	L	(+)	Cough/sputa	Liver, adrenal gland, bone, choroidea
9	Umeda	1991	67	M	Double vision, Circumorbital pain	R	(+)	N.R	Adrenal gland, brain
10	Nakamura	1991	28	M	Double vision	L	(+)	N.R	Bone, liver
11	Itoh	1991	63	M	Cough, chest pain	L	N.R	Cough	(−)
12	Matsuoka	1991	34	M	Exophthalmos, visual disturbance	R	(+)	(−)	Bone
13	Masumoto	1992	65	M	Visual disturbance, Circumorbital pain	R	(−)	Cough/sputa	Bone
14	Aoe	1993	68	M	Exophthalmos, gingival tumor	R	(+)	Cough/sputa	Bone, gingiva
15	Yagi	1994	67	F	Double vision, Blepharoptosis	L	(−)	(−)	Skin, liver, adrenal gland, retroperitoneum
16	Oshima	1997	60	M	Cough, hemosputa	R	(+)	Cough/hemosputa	Heart, small intestine, colon, kidney, adrenal gland, peritoneum, thyroid gland, bone
17	Our case	2001	55	M	Double vision	R	(−)	(−)	Bone

N. R.: not reported

Table 1b Reported cases of Lung cancer metastatic to the orbit in japan

	Author	bone destruction	Cytology	Orbital tumor biopsy	Autopsy	Treatment	Effect on eye	Prognosis	Outcome
1	Higa	(+)	Small	(+)	(+)	RT, Extraction	Amelioration	15 m	Deceased
2	Maesawa	unknown	Large	(+)	N.R	CHT, RT	N.R	N.R	Alive
3	Kashima	unknown	Adeno(poor)	(−)	(+)	CHT, RT	N.R	11 m	Deceased
4	Tomita	(+)	Adeno(poor)	(−)	(+)	BSC	N.R	1 m	Deceased
5	Nakayama	(+)	Squamous(moderate)	(+)	(−)	RT	No change	2.5 m	Deceased
6	Okada	(−)	Adeno(poor)	(−)	(+)	CHT	N.R	1 m	Deceased
7	Ohga	(+)	Adeno(poor)	(+)	N.R	Steroid	N.R	1 m	Deceased
8	Fujisawa	(−)	Adeno	(−)	(−)	BSC, Coagulation	N.R	N.R	Deceased
9	Umeda	unknown	s/o Adeno	(−)	(−)	RT	N.R	2 m	Deceased
10	Nakamura	(+)	Small	(−)	(+)	CHT, RT	Amelioration	32 m	Deceased
11	Itoh	(+)	Small	(+)	N.R	CHT, RT	Amelioration	17 m	Deceased
12	Matsuoka	(+)	Adeno(well)	(+)	(−)	CHT, RT, Extraction	Amelioration	3 m	Deceased
13	Masumoto	(−)	Squamous	(+)	(−)	RT, Extraction	Amelioration	8 m	Deceased
14	Aoe	(+)	Adeno(poor)	(−)	N.R	CHT, RT	Amelioration	9 m	Deceased
15	Yagi	unknown	Adeno	(−)	(−)	BSC	Exacerbation	3 m	Deceased
16	Oshima	unknown	Adeno	(−)	(+)	CHT, RT	N.R	3 m	Deceased
17	Our case	(+)	Adeno(poor)	(−)	(−)	CHT, RT	Amelioration	3 m	Deceased

N. R.: not reported. RT: radiation. CHT: chemotherapy. BSC: best supportive care

例[6)8)12)17)18)]，眼痛 4 例[7)11)14)18)]，眼球突出 4 例[9)10)17)19)]と続いた．Font らの報告では症状出現頻度順に眼球突出，疼痛，視力低下で複視は 7 番目となっていた[4)]．本邦報告例でも眼科を受診し眼球突出があると評価された症例は 11 例と多く[7)～10)12)～15)17)19)21)]（73.3%），初診時に注意する必要がある．初診時に呼吸器症状が認められたものは，8 例（61.5%）[9)～11)13)16)18)19)21)]で，眼症状が主訴であった場合でも問診上，詳細な呼吸器症状の有無を確認することは原発巣発見の意味からも重要だと考えられた．眼窩内転移を除く他臓器転移は 14 例（82.4%）で認められ[6)～9)11)13)～15)17)～21)]，中でも骨転移を伴っているものが 11 例[6)～9)13)15)17)～19)21)]と多かった．眼窩内転移をきたした肺癌症例では多臓器転移の 1 つとして眼窩内転移が起こっている可能性が考えられた．眼窩内腫瘍に隣接する骨に CT 上，剖検所見上，破壊像を認めた，もしくは骨シンチで RI 異常集積像を認めたものは 9 例[6)9)10)12)15)～17)19)]，記載はないも X 線上，剖検所見上，CT 上で骨破壊像が認められないと考えられた症例は 3 例（17.6%）[11)13)18)]，不明なものが 5 例[7)8)14)20)21)]であった．骨破壊像を伴う症例は，肺癌の眼窩骨転移の眼窩内浸潤とも考えられ，狭義の眼窩内転移とは骨破壊像を伴わない症例と言えるかも知れない．眼窩内腫瘍と隣接する眼窩骨に転移があるかどうかを，X 線所見，CT 所見，RI 集積所見，剖検所見をもとに，正確に評価し広義と狭義を区別し分析を行っていくことが眼窩内転移の特異性を明らかにするための今後の課題であると考えられる．

組織型では腺癌が一番多く 11 例（64.7%）[8)9)11)～14)17)19)20)21)]であった．肺癌組織別発生頻度では，腺癌は 45%[22)]であり眼窩内転移をきたした肺癌症例には腺癌が多いことがわかる．また，腺癌の中でも低分化型のものが 6 例と半数以上を占め多かった[8)9)11)12)19)]．

加島ら[8)]によれば，本症例は眼窩先端部症候群（第 II，III，IV，V 1，VI 脳神経が損傷される）に分類されるものである．眼窩先端部症候群の鑑別診断には偽性眼窩腫瘍，pyocele，甲状腺機能亢進症，Tolosa-Hunt 症候群などがある．偽性眼窩腫瘍，Tolosa-Hunt 症候群はステロイドパルス療法が有効であるが，本症例はステロイドパルス療法により改善をみず，経過中肺癌の存在が確認されたため，眼窩内腫瘍は転移巣であると判断した．今回，我々が検索した原発性肺癌の眼窩内転移 17 症例で生前に眼窩内腫瘍生検を施行している例は 7 例のみ[6)7)10)12)16)～18)]でうち 5 例が生検で診断が可能であった[10)12)16)～18)]．眼窩内腫瘍生検を施行した 7 例はいずれも眼球に接するように腫瘍が存在していた．生検を施行した翌日に汎発性血管内凝固症候群が出現し広範な脳出血を合併後，死亡している例もあり[12)]，確定診断として，眼窩内腫瘍生検を施行するかについては，眼窩内腫瘍の存在部位（眼球に接して存在するかどうか），手技的な問題，患者の全身状態で議論のあるところと考えられた．治療は，化学療法，放射線療法，対症療法，眼窩腫瘍摘出術が施行されていた．治療により眼症状に改善を認めた例は 10 例中 7 例[6)15)～19)]（70.0%）であり 4 例[15)16)19)]が化学療法と放射線療法を併用しており，2 例[6)18)]が眼窩内腫瘍摘出術を施行，1 例が化学療法，放射線療法，眼窩内腫瘍摘出術を施行[17)]していた．複視，眼痛等の眼症状により，患者の QOL は大きく損なわれると考えられ，眼症状軽減のためには，化学療法＋放射線療法もしくは眼窩内腫瘍摘出術が有効であると考えられた．予後は 2 例で記載がなく，15 例の平均は 7.4 カ月であった．非小細胞癌 12 例の平均予後は，4.0 カ月で，通常の非小細胞癌の予後（化学療法施行例）6～8 カ月[23)]を考えると眼窩内転移をきたした肺癌の予後は不良であることが示唆された．

おわりに

眼窩内転移をきたした原発性肺癌は，腺癌，低分化癌が多く，多臓器転移を伴っている症例が多かったことから予後不良であると考えられた．眼窩内腫瘍生検は腫瘍の存在部位，手技の難易度，患者の全身状態を踏まえて検討するべき検査である．眼症状は化学療法と放射線療法の併用もしくは眼窩内腫瘍摘出術で改善が見られることもあり治療の一環として考慮する価値があると思われた．

本論文の要旨は第 74 回日本肺癌学会関西支部会（2001 年 7 月，京都）にて発表した．

文　献

1）雨宮次生，林田祐彦，嵩　義則，他：日本における転移性眼窩腫瘍―文献的考察―．眼科　1998 ; 40 : 307―328.
2）小田逸夫，田渕祥子：癌研眼科における眼科領域の腫瘍性疾患―18 年間の統計的観察―．眼臨　1987 ; 81 : 2200―2210.
3）高安　晃：眼腫瘍の病理と臨床，特に眼窩腫瘍について．日眼　1967 ; 71 : 1757―1799.
4）Font RL, Ferry AP : Carcinoma metastatic to eye and orbit. Cancer 1976 ; 38 : 1326―1335.
5）Albert DM, Rubenstein RA, et al : Tumor metastatic to the eye. Part 1. Incidnece in 213 adult patients with generalized malignancy. Am J Ophthalmol 1967 ; 63 : 723―726.
6）比嘉弘文，深道義尚，岡本洋政：視力低下で始まった眼窩転移腫瘍の 1 例．眼臨　1977 ; 5 : 672―675.
7）前沢信義，塚原重雄，前沢慈名，他：原発性肺癌の眼窩転移と考えられた 1 症例について．眼臨　1978 ;

72 : 891―895.
8）加島陽二，稲垣昌泰，鈴木利根，他：海綿静脈洞から眼窩に及ぶ転移性腫瘍の１剖検例．眼紀 1983 ; 34 : 2580―2585.
9）富田美樹，平田 仁，水島 豊，他：眼部（眼窩，上顎洞）転移により眼球突出症状を呈した肺癌の二症例．臨床と研究 1988 ; 65 : 503―505.
10）中山 幸，千々岩妙子，石橋達朗，他：原発性肺癌の眼窩転移と考えられた１例．眼紀 1988 ; 39 : 807―812.
11）岡田賢二，磯和理貴，和田洋巳，他：眼窩転移を初発症状とした肺癌の１剖検例．肺癌 1988 ; 28 : 785―789.
12）大賀仁美，江木邦晃，片山寿夫，他：肺癌の眼窩内転移の１症例．眼紀 1990 ; 41 : 2028―2032.
13）藤澤直子，大嶋英裕，宮沢裕之，他：眼症状で初発した肺癌の眼窩内および脈絡膜転移例．眼臨 1990 ; 44 : 1805―1808.
14）梅田 啓，市瀬裕一，石坂彰敏，他：眼窩あるいは眼球転移による症状を初発として発見された原発性肺癌の各１例．日胸疾会誌 1991 ; 29 : 900―903.
15）中村洋之，山地康文，藤田次郎，他：眼窩転移を初発症状とし，長期生存した若年者小細胞肺癌の一症例．肺癌 1991 ; 31 : 539―545.
16）伊藤英章，生垣 茂：眼窩転移巣に VDS 単独投与が著効した肺小細胞癌の一例．肺癌 1991 ; 31 : 951―955.
17）松岡孝昌，尾上晋吾，宮崎茂雄，他：眼窩内腫瘍で初発した原発性肺癌の１例．眼臨 1991 ; 45 : 707―710.
18）桝本美樹，栗原かすみ，坂本泰二，他：急激な視力低下で発見された肺癌の眼窩内転移の１例．眼臨 1992 ; 46 : 1489―1492.
19）青江啓介，藤井昌史，矢野朋文，他：眼窩および歯肉転移による症状を初発とした肺腺癌の１例．癌の臨床 1993 ; 39 : 1829―1834.
20）八木敬子，石岡みさき，中村 聡，他：動眼神経麻痺で発症した転移性眼窩内腫瘍の１例．眼臨 1994 ; 88 : 792―795.
21）大島美紀，田崎真二，山崎則子，他：眼窩転移をきたした肺癌の１症例．広島県立病院医誌 1997 ; 29 : 135―140.
22）小倉滋明，川上義和：原発性肺癌．原澤道美監，北村 諭編，別冊・医学のあゆみ 呼吸器疾患―state of arts Ver. 3．医歯薬出版株式会社，東京，1999 ; 473―476.
23）Vokes EE : Should non-small cell carcinoma of the lung be treated with chemotherapy? PRO : Chemotherapy is for non-small cell lung cancer. Am J Respir Crit Care Med 1995 ; 151 : 1285―1287.

Abstract

A Case of Primary Lung Cancer With Initial Symptoms Due to Orbital Metastases

Hanae Mori, Naoko Maekawa, Naoki Satoda, Naoki Otsuka,
Naoki Sakai and Tatsuo Fukuse
Department of Respiratory Medicine, Otsu Red Cross Hospital, Otsu, Japan

We encountered a case of lung cancer in which symptoms due to orbital metastasis were recognized. A 55-year-old man presented with a chief complaint of double vision. Orbital MR image demonstrated a right intraorbital mass with bone destruction, which resulted in oculomotor nerve palsy and optic nerve disturbance. Chest CT scan showed a 4 cm mass in the right S6, which was diagnosed on biopsy as a poorly differentiated adenocarcinoma. A whole-body scintigram revealed multiple bone metastases : the right orbital wall, the lower cervical spine, the left knee joint, and so on. Based on the clinical findings, we believed that the orbital tumor was a metastasis from the lung. Systemic chemotherapy and irradiation of the right orbital tumor and the left knee joint were performed. Though a favorable response was achieved in ocular movement, the patient died 3 months after initial treatment because of progression of the primary lesion. Including this case, seventeen reported cases in which lung cancer metastasized to the orbit in Japan were also reviewed.