●症　例

後天性食道気管支瘻を合併した多剤耐性肺結核の１例

畠山　暢生[1)]　岡野　義夫[1)]　三木　真理[2)]　岩原　義人[1)]
中村　陽一[3)]　元木　徳治[1)]　大串　文隆[1)]

要旨：症例は 71 歳男性．平成 11 年 11 月に背部痛にて当院外科を受診，食道造影にて中部食道に瘻孔を，また胸部 X 線にて左上肺野に粒状影および左胸水を認めた．抗菌薬の内服にて症状軽快したため，経過観察とした．平成 12 年 8 月より，発熱と湿性咳が出現し，喀痰培養にて結核菌が検出されたため抗結核化学療法を開始したが，症状の改善はみられなかった．その後，薬剤感受性検査にて多剤耐性結核と判明したため，抗結核薬を変更し約 9 カ月間入院加療を行い，症状の改善と瘻孔の閉鎖が認められた．肺結核に合併する後天性食道気管支瘻は比較的まれであり，多剤耐性結核に合併した例の本邦報告例はほとんどなく，化学療法により瘻孔の閉鎖が認められた点を含め貴重な症例であると考える．

キーワード：多剤耐性結核，食道気管支瘻，食道造影
Multi-drug resistant tuberculosis，Bronchoesophageal fistula，Esophagogram

緒　言

成人の後天性食道気管支瘻の多くは食道癌などの悪性腫瘍によるものであり，非悪性の後天性食道気管支瘻は比較的稀である[1)2)]．中でも，肺結核に合併するものの報告は少なく[3)4)]，多剤耐性結核によるものは文献上，本邦ではほとんど見られない．

今回，我々は食道気管支瘻を合併した多剤耐性肺結核において，抗結核化学療法により瘻孔の閉鎖をみた一症例を経験したので，考察を加えここに報告する．

症　例

症例：71 歳，男性．

主訴：湿性咳，発熱，飲水後の咳．

既往歴：56 歳，胆石症にて胆嚢切除術．

家族歴：特記事項なし．

生活歴：農業，喫煙歴・飲酒歴なし．

現病歴：平成 11 年 11 月頃より背部痛あり，同月当院外科を受診した．胸部 X 線では左胸水貯留を認め，CT では胸水のほか，左上下肺野に浸潤影も認められた．また，飲水時に咳の出現などの症状もあり，食道造影施行，中部食道に食道気管支瘻が認められた．精査を行ったが原因は特定できず，肺炎を疑い抗菌薬を投与した．その後，症状の改善が得られたため，経過観察とした．平成 12 年 8 月頃より湿性の咳と 37℃ 台の発熱が持続し胸部 X 線上右上肺野・左上下肺野に浸潤影の増悪が認められた．喀痰培養検査にて結核菌が検出されたため外来にて抗結核化学療法（INH，RFP，EB）を開始した．しかし，その後も臨床症状は改善せず，X 線上陰影も悪化した．薬剤感受性試験にて多剤耐性肺結核であることが判明し，加療目的にて平成 12 年 10 月 30 日に当科に入院した．

入院時現症：身長 155 cm，体重 46.9 kg，血圧 122/71 mmHg，脈拍 96 回/分・整，体温 37.3℃，結膜に貧血，黄疸を認めず．表在リンパ節を触知せず．心音は正常．聴診上，左中下肺野に湿性ラ音を聴取した．腹部に異常なし．神経学的所見も異常なし．チアノーゼ，ばち状指は認めず．

入院時検査成績（Table 1）：末梢血白血球数は 3,700 mm^3 であったが CRP 5.48 mg/dl，赤沈 102 mm/hr と炎症反応の上昇が認められた．アルブミンは 3.3 g/dl と低下していた．肝機能，腎機能は正常であった．喀痰の一般細菌は常在菌のみ，結核菌検査では塗抹陰性，PCR 陽性，培養 4 週にて陽性（5 コロニー），薬剤感受性試験にて INH，RFP，EB，SM，KM が耐性と判定された．胸水は浸出液で，リンパ球優位の細胞増加を認め，ADA は 56.1 IU と増加していたが，結核菌培養は陰性であった．血液ガス分析では，軽度の酸素分圧の低下を認めた．

〒780-8077　高知市朝倉西町 1―2―25
1)独立行政法人国立病院機構高知病院呼吸器科
2)同　アレルギー科
3)同　臨床研究部

（受付日平成 15 年 12 月 8 日）

Table 1 Laboratory data

Hematology				FBS	108 mg/dl		
WBC	3,700/mm^3			BUN	8.3 mg/dl		
Neu	82%			Cre	0.64 mg/dl		
Lym	13%			Serology			
Mon	4%			CRP	5.48 mg/dl		
Eos	1%			PPD	10×10/25×20 mm		
RBC	369×10^4/mm^3			Sputum			
Hb	11.3 g/dl			Bacterial culture	normal flora		
Ht	33.3%			Acid-fast bacteria	（−）		
ESR	102 mm/hr			PCR（M.Tbc）	（＋）		
Biochemistry				Culture	M.Tbc 5 colonies（4W）		
T.P.	7.1 g/dl			Drug susceptibility test（μg/dl）			
Alb	3.3 g/dl			INH	1	R	TH 25 S
T-Bil	0.68 g/dl			RFP	50	R	CPM 100 S
GOT	23 IU/l			SM	20	R	CS 40 S
GPT	12 IU/l			EB	5	R	PAS 1 S
γ-GTP	20 IU/l			KM	100	R	LVFX 1 S
LDH	328 IU/l			EVM	100	S	

Fig. 1a Chest radiograph taken on admission in October 2000 shows infiltrations in the left lower lung field and left pleural effusion.

Fig. 1b Chest radiograph taken at discharge in May 2001 shows a cavity in the left hilar area, but the infiltrations and left pleural effusion were improved.

胸部X線：初診時のX線では左胸水を認めた．平成12年10月入院時の胸部X線では，左肺門部に空洞，左中下肺野を中心に浸潤影および左胸水を認めた（Fig. 1a）．退院時の胸部X線では，左肺門部の空洞壁は菲薄化し，他の浸潤影や胸水も改善が認められる（Fig. 1b）．

胸部CT：入院時CTでは浸潤影が優位に認められた．治療に伴い浸潤影は次第に消腿し，5カ月後には空洞壁がうすくなり改善傾向が認められた．縦隔条件では，経過とともに胸水の減少も認められた（Fig. 2）．

食道造影：平成8年の検診の食道透視では明らかな瘻孔は認めない．平成11年の透視では，中部食道から右主気管支へのバリウムの流入が認められる．退院時（平成13年4月）の透視では，遺残憩室部にバリウムの貯留を認めるが気管支との交通は見られない（Fig. 3）．

食道内視鏡：退院時の食道内視鏡では，中部食道に憩室を認めるが，奥が膜様に閉鎖されているのが確認できる（Fig. 4）．

臨床経過：平成11年11月外来受診時から，退院後までの経過図を示す（Fig. 5）．多剤耐性結核と判明後，治療薬剤をEVM，PAS，TH，LVFXに変更してから，発熱，咳，血沈，喀痰培養など自他覚所見共に順調に改善し，また，平成13年4月の食道透視にて食道気管支

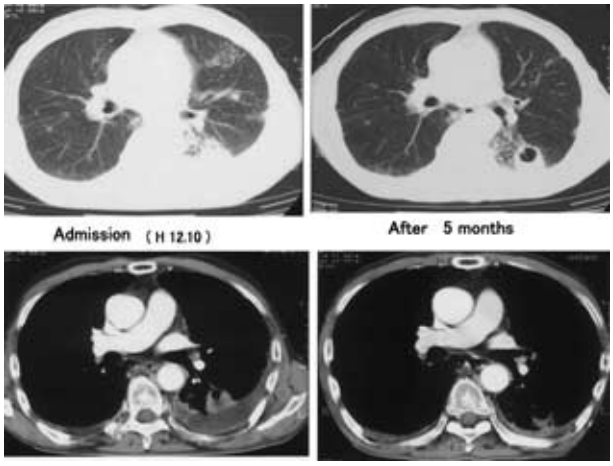

Fig. 2　CT films taken on admission in October 2000 show infiltration with a small cavity and scattered lesions in left lower lung field with left pleural effusion. After 5 months, infiltration and the cavity were improved. Left pleural effusion was decreased.

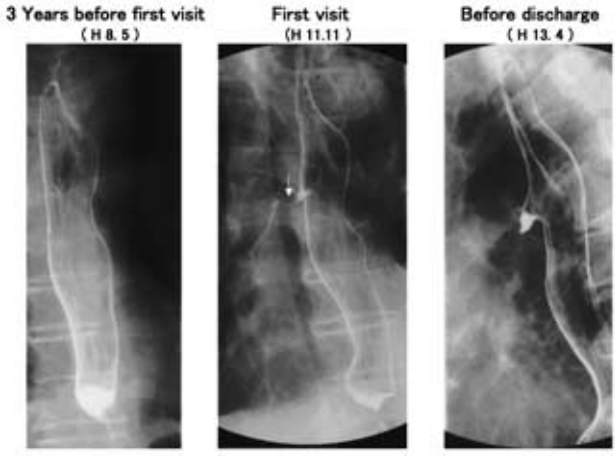

Fig. 3　Esophagogram on medical examination（3 years before admission）in 1996 shows no fistula. An esophagogram at the first visit in November 1999 did detect the fistula（white arrow）. Esophagogram in April 2001（6 months after admission）shows an enclosed fistula.

瘻の閉鎖が認められ，平成 13 年 5 月 21 日退院，以後，外来にて抗結核剤の内服を継続中である．その後の食道透視にても気管支食道瘻の再発は見られていない．

考　察

食道気管支瘻はその成因から先天性と後天性に大別され[2]，後天性の 70% 以上が食道癌や肺癌，縦隔腫瘍などの悪性新生物に起因すると報告されている[1)2)]．

文献上 670 例の食道気管支瘻を検討した報告[5]によると，後天性のもの 448 例のうち，367 例（82%）は悪性疾患によるとし，そのなかでは食道癌が最も多く，非悪性例での食道気管支瘻は 81 例（18%）としている．

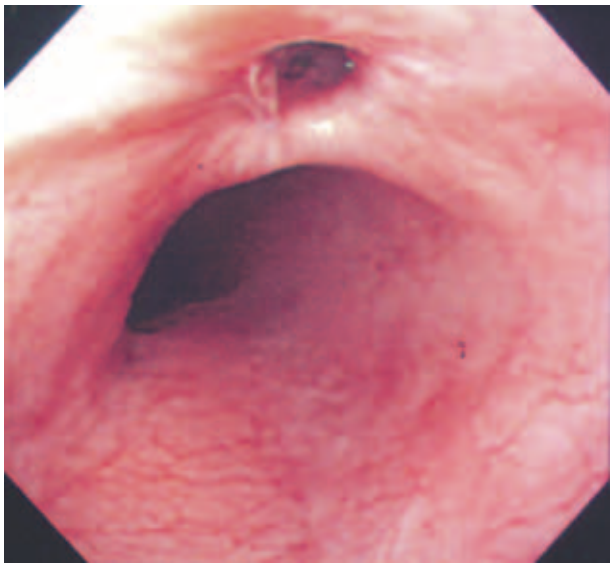

Fig. 4　Gastroendscopy revealed a diverticulm in the middle part of the esophagus.

非悪性食道気管支瘻の原因としては，外傷，感染症，食道憩室などが挙げられている[2)5)6)]．外傷によるものとしては腐食性薬品誤飲，異物誤飲が，感染症では結核，梅毒，放線菌症が主な原因とされている．

食道気管支瘻の，臨床症状としては一般的に飲食時の咳嗽発作が多いとされ，瘻孔が小さい場合は，液体の摂取時に起こりやすいとされている．さらに，喀痰や発熱，胸痛，呼吸困難を呈する場合もある．我々の症例でも，飲水時の咳，胸痛，発熱などの症状を認めた．

食道気管支瘻の診断には，食道 X 線造影検査が最も有用であり，食道内視鏡検査も補助診断法として有用であるが，気管支鏡にて気管支内の瘻孔開口部を確認することは困難なことが多いとされている．

本邦での食道気管支瘻を合併した肺結核症例は文献的に散見されるが，多剤耐性結核に合併した報告は見られなかった．一方，海外では HIV 患者における食道気管支瘻の報告が近年なされており，稀ではあるが HIV 患者に耐性結核に合併した食道気管支瘻を伴う症例の報告も見られる[7)~9)]．

食道気管支瘻の発生機序としては，先天的に存在する食道憩室に憩室炎を起こし，肺瘻，気管支瘻または気管瘻を発生するという考え方と，縦隔のリンパ節炎から縦隔胸膜炎へと波及し，これが食道壁に癒着して牽引することによって食道憩室炎を発生させ，それが原因となり食道瘻を発生するという 2 つの考え方がある[10]．

本症例では，2 年前の食道造影では，食道憩室を認めておらず，また，平成 12 年 10 月の胸部 CT にて，食道・

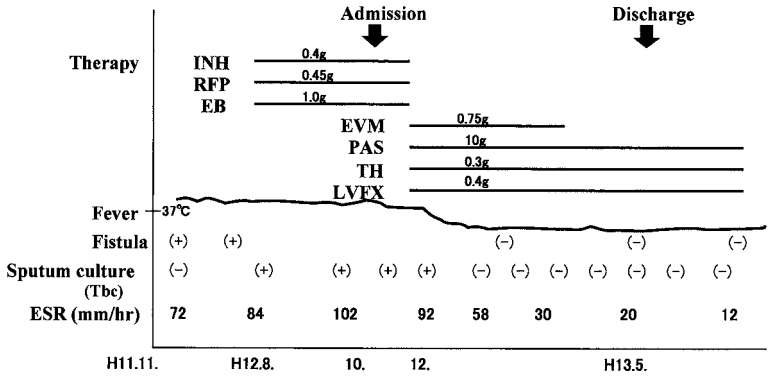

Fig. 5 Clinical course

気管周囲のリンパ節腫脹が認められており，同部位の結核性リンパ節炎が食道及び左主気管支に波及し食道気管支瘻を生じたと推測される．瘻孔は抗結核化学療法により閉鎖されたとする報告も比較的多くみられ，本症例でも手術をすることなく自然に瘻孔の閉鎖がみられた．しかし，耐性結核であったことを考慮すれば，治療効果の上でも貴重な症例と考えられる．

現在，本邦でも未治療例に比べ再治療例においては薬剤耐性の頻度が増加していることが知られている[11]．本症例は初回治療の多剤耐性例であったが，今後，高齢化に伴う再治療例の増加により，食道気管支瘻を合併する多剤耐性結核症例に遭遇する機会もあるものと思われる．

文　献

1）遠藤光夫：成人の食道気管支瘻．日胸　1986 ; 55 : 829—833.

2）Coleman FP : Acquired Non-malignant Esophagorepiratory Fistula. Amer J Surg 1957 ; 93 : 321.

3）仲宗根恵俊，久場睦夫，源河圭一郎：後天性成人食道気管支瘻の1例．国療沖縄医誌　8：64—67.

4）平岡哲也，田中　学，加藤敏光：結核性食道気管支瘻の2例．岐阜市民病院年報　1992 ; 12 : 113—116.

5）Postlethwait RW : Acquired eso-Phgeal communications. Surgery of the Esophagus, Appleton-century-crofts, New York, 1979 ; 177—184.

6）Hendry P : Benign bronchoesophageal fistula. J Thorac Cardiovasc Surg 1985 ; 90 : 789—791.

7）Porter JC, Friedland JS, Freedman AR : Tuberculous bronchoesophageal fistula in patients infected with the human immunodeficiency virus : Three case reports and review. CID 1994 ; 19 : 954—957.

8）Asnis DS, Saltzman HP, Giron JA : Bronchoesophageal fistula due to multi-drug-resistant tuberculosis in a patient infected with human immunodeficiency virus. CID 1995 ; 21 : 1061—1062.

9）Alkhuja S, Miller A : Tuberculous bronchoesophageal fistulae in patients infected with the human immunodeficiency virus : A case report and review. Heart Lung 1998 ; 27 : 143—145.

10）酒井章次，他：上部食道憩室の胸腔内破裂により生じたと思われる後天性食道気管支瘻の1例．日臨外医会誌　1990 ; 51 : 975—979.

11）仲間　薫，那須　勝：耐性結核．臨床と研究　2000 ; 77 : 46—50.

Abstract

A case of multi-drugresistant tuberculosis complicated with bronchoesophageal fistula

Nobuo Hatakeyama[1)], Yoshio Okano[1)], Mari Miki[2)], Yosihito Iwahara[1)],
Yoichi Nakamura[2)], Tokuji Motoki[1)] and Fumitaka Ogushi[1)]
Department of Respiratory Medicine[1)], Clinical Research Center for Allergy and Rheumatology[2)],
National Hospital Organization, Kochi National Hospital

A 71-year-old man visited the surgical department of our hospital due to back pain in November, 1999. Esophagogram showed bronchoesophageal fistula and a plain chest radiograph showed a nodular shadow in the left upper area with left pleural effusion. As the symptom disappeared on treatment with an antimicrobial agent, he was followed up as an outpatient. In August, 2001, he presented to the Respiratory Department of our hospital with low-grade fever and productive cough. Since tubercle bacilli were detected in a sputum culture, combined treatment with antituberculous chemotherapy was started. But, none of the symptoms were improved. These bacilli were identified as being multi-drug-resistant. After the chemotherapy regimen was changed, the symptoms disappeared and the esophagorespiratory fistula was closed. We report a rare case of esophagorespiratory fistula with multi-drug resistant tuberculosis, which was improved by chemotherapy.