●症　例

肺腫瘍塞栓症を初発症状とした尿路上皮癌肺転移の１例

藤原　弘士[1)]　桂　　浩[2)3)]　末村　正樹[1)]

要旨：症例は 64 歳男性．発熱，胸痛，血痰を主訴に来院し，胸部 CT で両側胸膜直下に多発性の不整形の陰影を認めて入院となった．喀痰細胞診では６回のうち１回のみ class IV が検出された．気管支肺胞洗浄液では癌細胞は検出できなかった．胸腔鏡下肺生検で転移性腫瘍による肺腫瘍塞栓症と診断された．原発巣は腹部造影 CT で発見できないレベルの尿路上皮癌（腎盂癌）であった．肺腫瘍塞栓症は生前診断が困難であり，また尿路上皮癌による肺腫瘍塞栓症の報告もまれなため，その存在を認識し鑑別診断を考える上で本症例は意義深い症例であると考えられた．

キーワード：肺腫瘍塞栓症，両側胸膜直下の多発性陰影，胸腔鏡下肺生検，尿路上皮癌
Pulmonary tumor embolism,
Multiple infiltrative shadows in the subpleural regions of the both lung fields,
Video-assisted thoracoscopic surgery，Urothelial carcinoma

緒　　言

肺腫瘍塞栓症は生前診断が難しいとされる疾患である[1)2)]．あらかじめ原発巣となる腫瘍の存在が明らかである場合には臨床経過と胸部画像検査所見より疑われることがある．しかし，そうでない場合にはたとえ肺塞栓症と診断ができたとしても腫瘍塞栓症であるとの診断はきわめて難しいと考えられる．今回われわれは胸膜直下の多発浸潤影を呈する症例に胸腔鏡下生検を行い，生前にそして原発巣の不明な段階で肺腫瘍塞栓症と診断できた１例を経験した．また，原発巣は腹部 CT 検査でも捉えられないレベルの尿路上皮癌（腎盂癌）であった．今後の胸膜直下の多発浸潤影の鑑別診断を考える上で意義深い症例であると考え報告する．

症　　例

症例：64 歳，男性．

主訴：発熱，胸痛，血痰．

既往歴：14 歳時に下肢骨折，20 歳時に急性虫垂炎．

家族歴：特記すべきことなし．

喫煙歴：１日 15 本（20～64 歳）．

現病歴：2002 年４月頃から微熱と軽度の咳嗽，および深呼吸や咳嗽時の右胸痛が出現した．５月より近医にて経口抗菌薬の投与を受けるも軽快せず，血痰，労作時呼吸困難（Fletcher-Hugh-Jones II 度）も出現してきた．５月 15 日当科に紹介され，胸部 X 線写真で右上肺野末梢胸膜下の浸潤影，左上肺野の淡い班状影を認めたため，５月 30 日に精査加療目的に当科入院となる．

入院時身体所見：身長 160.2cm，体重 64.3kg，血圧 146/84mmHg，脈拍 84/分，結膜に貧血・黄疸なし，心雑音なし，呼吸音異常なし，腹部は異常所見なし．

入院時検査所見（Table　1）：血算にて軽度の小球性低色素性貧血がみられた．なお検尿での異常は認めなかった．生化学では，クレアチニンの軽度の上昇を認めた．また CRP 高値と KL-6 の軽度上昇を認め，凝固機能検査では FDP-D　dimer は正常であったが TAT の軽度の上昇を認めた．自己免疫性疾患を疑わせる所見は認めなかった．室内空気下動脈血ガス分析では低酸素血症を認めた．呼吸機能検査では肺活量と一秒率は正常にもかかわらず％DLCO 47.6％と肺拡散能障害を認めた．喀痰細胞診では一度 class IV が検出されるも残り５回はすべて class II であった．喀痰培養検査では有意な所見は認められなかった．

胸部 X 線所見：当科入院時（Fig. 1）では外来初診時と同様，右上肺野末梢胸膜下の浸潤影，左上肺野の淡い班状影を認めた．

胸部単純 CT 検査：入院時，両側胸膜直下の多発性の不整形地図状の高吸収域を認めた（Fig. 2A，2B，2C）．６月 18 日の胸部造影 CT では肺動脈内の陰影欠損は指摘できず，これまでの陰影に加え，右の S9 と S10 の胸

〒550-0012　大阪市西区立売堀 6―3―8
[1)]財団法人日本生命済生会付属日生病院総合内科
[2)]財団法人日本生命済生会付属日生病院外科
[3)]現　大阪府立呼吸器・アレルギー医療センター呼吸器外科

（受付日平成 17 年８月 22 日）

Table 1 Laboratory findings on admission

Hematology		Serology		Lung Function Test	
WBC	7,410/μl	CRP	7.7 mg/dl	VC	3.12 L (97.2%)
Neut	66.4%	KL-6	777 U/ml	FEV1.0	2.35 L (78.25%)
Eosino	3.2%	PT (INR)	0.94	%DLCO	47.6%
Baso	0.9%	APTT	33.5 sec		
Lym	24.1%	FDP	9.1 μg/ml	Blood Gases (Room Air)	
Mono	4.2%	D dimer	0.6 μg/ml	PH	7.432
RBC	4.26×10^{6}/μl	TAT	11.2 ng/ml	PaO2	69.4 Torr
Hb	12.0 g/dl	CEA	6.0 ng/ml	PaCO2	35.6 Torr
Hb	36.5%	SCC	0.8 ng/ml	SaO2	93.2%
Plt	42.3×10^{4}/μl	CYFRA	2.9 ng/ml	A-aDO2	36.5 Torr
Blood Chemistry		PROGRP	23.3 pg/ml		
TP	7.7 g/dl				
Alb	5.0 g/dl	ANA	40 ×		
AST	19 IU/*l*	MPO-ANCA: (−)			
ALT	11 IU/*l*	Anti-GBM-Ab: (−)			
γGTP	26 IU/*l*	ACL-β2GPI: (−)			
LDH	214 IU/*l*	Anti-Cardiolipin			
BUN	16.4 mg/dl	(IgG): (−)			
Cr	1.1 mg/dl				

Fig. 1　The chest radiograph on admission shows infiltrative shadows in the subpleural region of the right upper lung field, and a patchy shadow in the left upper lung field.

膜直下に新たな高吸収域を認めた（Fig. 2D，2E，2F）．なお，気腫性変化は両側下葉胸膜直下の一部に軽度認めるのみであった．

臨床経過：6月4日に左B4と右B3より気管支肺胞洗浄を施行した．気管支肺胞洗浄液（BALF）では，両者とも鉄染色陽性の肺胞マクロファージを認めたのみで細胞分画・細胞診・細菌培養にて有意な所見は得られなかった．なお，気管支肺胞洗浄後の呼吸困難と咳嗽のため経気管支肺生検は施行できなかった．肺塞栓症の可能性を考慮し，胸部造影CTを6月18日に行うも肺動脈内の陰影欠損は指摘できず，心エコーでも肺高血圧や右心負荷所見は得られず，下肢静脈エコーでも血栓は指摘できず，腹部骨盤造影CT検査でも異常所見を認めなかった．また複数の広域抗菌薬を使用するも全く改善が認められないため，6月21日確定診断目的に胸腔鏡下肺生検を病変が存在すると考えられる右S6と正常と考えられる右S7より行った．病理組織ではS6のみならず，S7の組織においても血管内腔を中心に乳頭状増殖を呈する腫瘍細胞の増殖巣を認め，核の異型性は高度で，また線維性結合織の増生を一部に認めた．以上より転移性腫瘍による肺腫瘍塞栓症と診断した（Fig. 3A）．免疫染色ではCEA：強陽性，CA19-9：強陽性（Fig. 3B），cytokeratin7（Fig. 3C）：強陽性であった．この病理組織所見報告の後，血清のCA19-9を測定し977U/ml（正常値：0〜34）と著明な高値であることがわかった．また肺血流シンチも施行したところ，両側肺に多発性小亜区域性に欠損域を認め正常の換気シンチ所見とあわせて肺塞栓症として妥当な所見が得られた（Fig. 4）．この腫瘍の原発巣検索をおこなった結果，尿細胞診にてclass Vが検出され，逆行性腎盂造影における腎盂尿管の陰影欠損と壁不整像が得られた後（Fig. 5），尿管鏡下右腎盂生検にて尿路上皮癌（腎盂癌）と診断された（Fig. 6A，6B）．その腫瘍の形態が肺転移巣のものと一致していること，また肺転移巣と同様にCEA・CA19-9（Fig. 6C）・cytokeratin7（Fig. 6D）強陽性の免疫染色結果，さらにその他の部位に癌を検出できなかったことより，尿路上皮癌による肺腫瘍塞栓症と診断した．なお^{18}F-FDG-PETでは全身に有意な所見は得られなかった．7月30日より当院泌尿器科にて化学療法を開始され，胸部CT上の

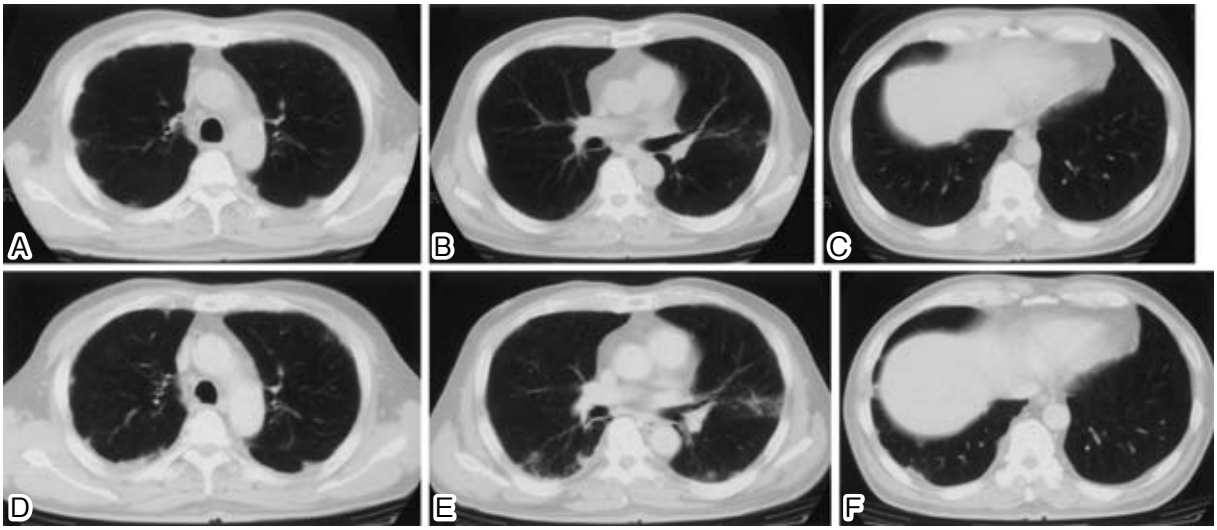

Fig. 2 The chest CT on admission shows multiple irregularly shaped infiltrative shadows in the subpleural regions of both lung fields (Fig. 2A, 2B, 2C). The chest CT scan on June 18, 3 weeks after admission, shows multiple infiltrative shadows in the subpleural regions of both lung fields, including new lesions in the bilateral lower lung fields (Fig. 2D, 2E, 2F).

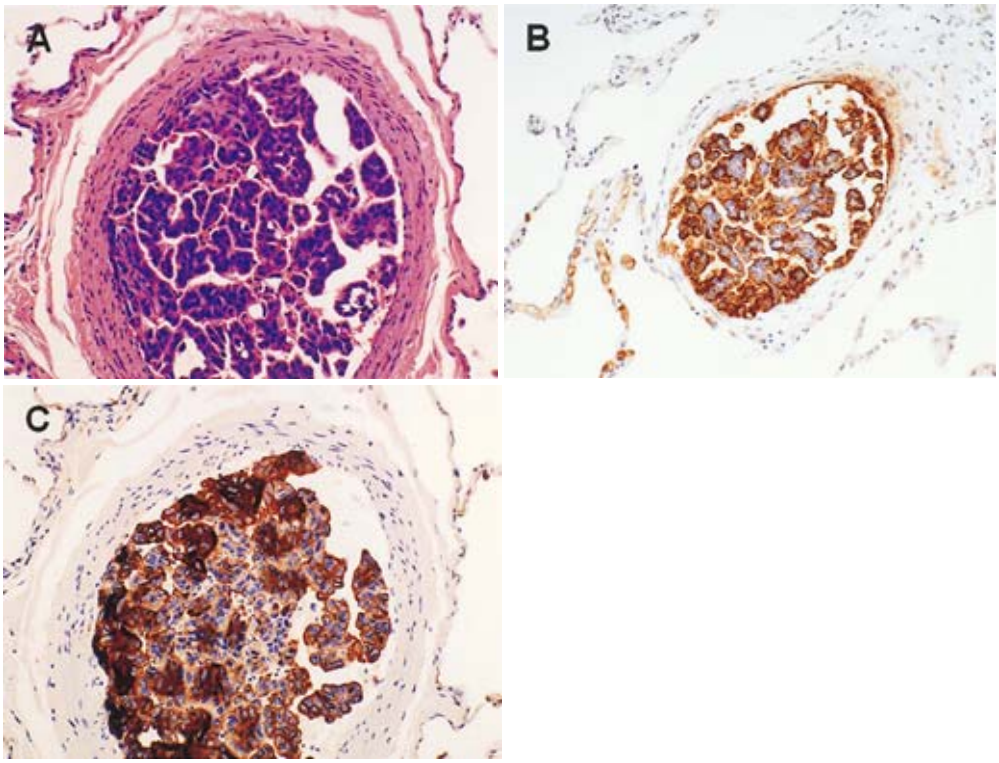

Fig. 3 (A) Microscopic findings of the specimen from video-assisted thoracoscopic surgery, showing tumor cells and thrombi in the pulmonary vessels. (HE stain) (B) (C) Immunohistochemical stain of the specimen (B) CA19-9 is positive on tumor cells. (C) cytokeratin7 is positive on tumor cells.

肺病変および血液ガス所見の改善を認めたが，脳転移巣の増悪のため 10 月 17 日死亡された．剖検は御家族の希望にて行われなかった．

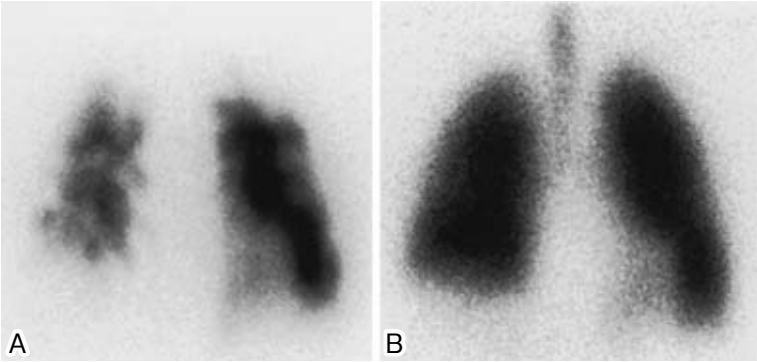

Fig. 4　(A) Perfusion lung scan showing multiple subsegmental peripheral defects in both lungs (B) Ventilation scan is normal.

Fig. 5　Retrograde pyelography, showing multiple defects in the right pelvis and ureter.

考　察

肺腫瘍塞栓症の生前における診断は難しいとされている[1)2)]．とりわけ，原発巣の癌の存在があらかじめ明らかでない場合での診断はきわめて難しいとされている．事実，生前にかつ原発巣が不明な時期に肺腫瘍塞栓症を診断された報告は，われわれが文献検索した範囲では，本症例を含めて12例であった（Table　2）[3)~13)]．診断は，開胸肺生検，胸腔鏡下肺生検，肺動脈血栓摘出術での病理組織診断，カテーテル検査での肺動脈血栓吸引細胞診，原発巣の下大静脈浸潤の画像でなされていた．一般に，肺塞栓症の診断は，胸痛，血痰といった臨床症状に加えて，胸膜直下の楔状の陰影，肺動脈の拡大，FDP-D dimerの上昇，心エコー検査での右心負荷所見，下肢静脈エコー検査における静脈血栓像，換気・血流シンチでのミスマッチなどの典型的な所見があれば容易であると考えられている．本症例でも胸痛，血痰，そして典型的ではないにしても胸膜直下の地図状の高吸収域が認められた．しかし，その他の所見が揃わなかったこともあり，胸腔鏡下肺生検を施行したことで肺腫瘍塞栓症の確定診断に至った．またその病理組織所見でさらに明らかになったことは，胸部CT画像上正常と想定されたS7の病理組織からも腫瘍塞栓の所見が得られたことで，CT画像検査では捉えられない範囲にまでおよぶ肺塞栓症があることを示しており，胸部CT上の異常陰影の存在する狭い範囲やわずかしかない気腫性変化に比べて，不釣合いなレベルの低酸素血症と肺拡散能の著明な低下をきたした病態の一部を説明するものであると考えられる．これまでの文献報告でも，レントゲンやCT検査上まったく陰影をみとめない微小肺腫瘍塞栓症が報告されており[14)]，そういう意味で陰影の範囲から説明のつかないレベルの低酸素血症や肺高血圧症（後者は本症例ではなかったが）が認められる場合，肺（腫瘍）塞栓症も鑑別として考える必要があることを示唆している．

本症例において，経気管支肺生検は気管支肺胞洗浄後の低酸素血症と咳のため施行できなかった．経気管支肺生検により肺腫瘍塞栓症の診断がなされることがあると一部のreviewには記載されているが[15)]，文献上の報告はきわめて少なく[16)]，その理由として一般的にこの種の患者さんの呼吸状態が悪いことや肺高血圧症の合併にて経気管支肺生検を施行すること自体が難しいことによるものであろうが，可能な場合は試みるべきと考えられる．また，本症例において一度だけ喀痰細胞診にてclassIVが検出されたことについては，肺病変と原発巣の組織診

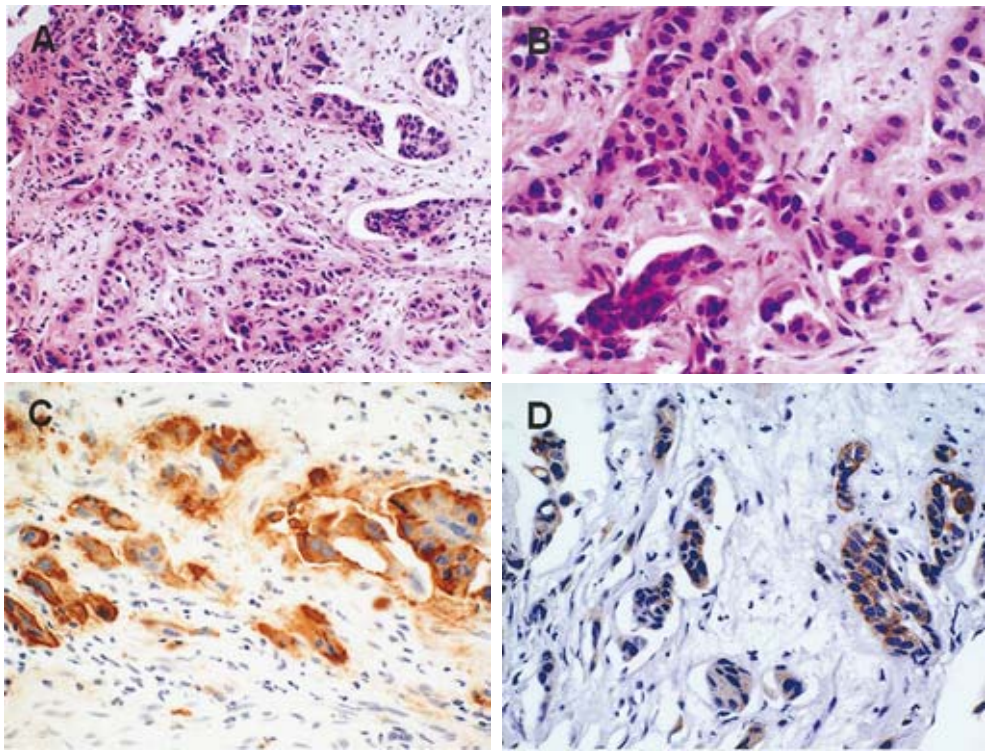

Fig. 6 (A) (B) Microscopic findings of the specimen from the urethroscopic examination, showing urothelial carcinoma. (HE stain) (C) (D) Immunohistochemical stain of the specimen (C) CA19-9 is positive in tumor cells. (D) cytokeratin 7 is positive in tumor cells.

Table 2 Previous reports regarding pulmonary tumor embolism that was diagnosed when primary lesion was not known and the patient was alive

Diagnostic procedure	Primary lesion	Histology
Pulmonary Embolectomy	Kidney	Renal cell carcinoma[3]
Open Lung Biopsy	Stomach	Adenocarcinoma[4]
Open Lung Biopsy	Unknown	Adenocarcinoma[5]
Pulmonary Embolectomy	Kidney	Renal cell carcinoma[6]
Pulmonary arterial wedge aspiration cytology	Unknown	Trophoblastic Malignancy[7]
Pulmonary Embolism together with Invasion of primary tumor into IVC	Abdominal cavity	Germ cell tumor[8]
Open Lung Biopsy	Liver	Chorangio-carcinoma susp[9]
Pulmonary Embolism together with Invasion of primary tumor into IVC	Kidney	Renal cell carcinoma[10]
Pulmonary Embolectomy	Lung	Choriocarcinama[11]
Pulmonary Embolectomy	Unknown	Poorly differentiated squamous cell carcinoma[12]
Thoracoscopic Lung Biopsy	Unknown	Choriocarcinama[13]

断が確定した後にその喀痰細胞診標本と尿細胞診標本を比較したところ，形態的にはいずれも移行上皮癌由来として説明可能なものであり，尿路上皮癌の肺転移として矛盾しないものであった．しかしながら，細胞診だけでの確定診断には勿論無理があり，さらに喀痰細胞診の問題点として肺に腫瘍の存在しない肺塞栓症においても時に喀痰細胞診が陽性となること，すなわち偽陽性を生じる可能性をいくつもの文献が指摘しているため[17]，肺塞栓症における喀痰細胞診陽性の結果は慎重に解釈する必要がある．

肺腫瘍塞栓症をきたしやすい腫瘍としては，文献的には肝細胞癌，絨毛癌，腎癌，乳癌，胃癌，前立腺癌，子宮癌，悪性黒色腫，唾液腺癌，胸膜中皮腫，骨腫瘍，甲状腺癌とされている[15)18)19]．本症例は尿路上皮癌であり

珍しいものであった[18)~20)]．さらに原発巣は腹部造影CTで発見できないレベルの大きさであったことが興味深い．原発巣から肺腫瘍塞栓症をきたす経路として，大静脈系への腫瘍の直接浸潤と胸管から上大静脈を経由するものの2つの経路が想定されているが[19)]，本症例では腹部造影CT上は下大静脈への浸潤像は認められなかった．腎静脈への浸潤やリンパ管へ浸潤の有無は，画像検査上不明である．なお，本症例では剖検は施行されなかったが，腎盂生検での尿路上皮癌の腫瘍の形態が肺腫瘍塞栓のものと一致し，かつそれらの特殊染色結果も一致したこと，原発巣の検索時点で，全身の腫瘍検索を行い尿路上皮癌以外の腫瘍を検出できなかったこと，および全身^{18}F-FDG-PETにて有意な所見が得られなかったことより原発巣は尿路上皮癌であると考えられた．

肺腫瘍塞栓症は生前診断が困難であるため，たとえ悪性腫瘍の既往がなくとも，その存在を認識し鑑別診断を考える上で本症例は意義深い症例であると考え報告した．

本論文の要旨は第60回日本呼吸器学会近畿地方会で発表した．

謝辞：本症例の病理所見について，ご教示頂きました日生病院病理部　大嶋正人先生に深謝いたします．

文　献

1）Schringer RW, Ryu JH, Edwards WD. Microscopic pulmonary tumor embolism causing subacute cor pulmonale : A difficult antemortem diagnosis. Mayo Clin Proc 1991 ; 66 : 143―148.
2）松田宏幸，千田金吾，三輪清一，他．肺腫瘍塞栓症による肺性心が初発徴候であった胃癌の1剖検例．日呼吸会誌　2002 ; 40 : 910―914.
3）Daughtry JD, Stewart BH, Golding LAR, et al. Pulmonary embolus presenting as the initial manifestation of renal cell carcinoma. Ann of Thorac Surg 1977 ; 24 : 178―181.
4）Scully RE, Galdabini JJ, McNeely BU. Case records of the Massachusetts general hospital Case 43-1980. N Eng J Med 1980 ; 303 : 1049―1056.
5）Boudreau RJ, Lisbona R, Sheldon H. Ventilation-perfusion mismatch in tumor embolism. Clin Nuclear Med 1982 ; 7 : 320―322.
6）Isringhaus H, Naber M, Kopper B. Successful treatment of tumor embolism of a hypernephroma with complete occlusion of the left pulmonary artery. Thorac Caridiovasc Surgeon 1987 ; 35 : 65―66.
7）Bhuvaneswaran JS, Venkitachalam CG, Sandhyamani S. Pulmonary wedge aspiration cytology in the diagnosis of recurrent tumor embolism causing pulmonary arterial hypertension. Int J Cardiol 1993 ; 39 : 209―212.
8）山田政司，茅根義和，藤原　寛，他．下肢RI静脈造影により診断できた肺動脈腫瘍塞栓症．呼吸　1996 ; 15 : 776―777.
9）Kang CH, Choi J-A, Kim HR, et al. Lung metastasis manifesting as pulmonary infarction by mucin and tumor embolization : Radiographic, high-resolution CT, and pathologic findings. J Comput Assist Tomogr 1999 ; 23 : 644―646.
10）神田順二，徐　基源，古川俊行，他．肺塞栓症を初発症状とした下大静脈腫瘍塞栓症合併腎細胞癌の1例．Therapeutic Research　2001 ; 22 : 1464―1466.
11）酒瀬川浩一，渡辺俊一，久　容輔，他．肺原発絨毛癌による肺腫瘍塞栓症の1例．Japanese J of Thorac and Cardiovasc Surg　2001 ; 49 : 161.
12）Ha JW, Kim SK, Chang BC. Pulmonary tumor embolism. Lancet 2002 ; 359 : 2158.
13）鈴木　雅，小島哲弥，斉藤拓志，他．肺野多発浸潤影を呈した絨毛癌の腫瘍塞栓型肺転移の1例．日呼吸会誌　2004 ; 42 : 671―675.
14）Nakamura H, Adachi H, Sudoh A, et al. Subacute Cor Pulmonale due to tumor embolism. Internal Medicine 2004 ; 43 : 420―422.
15）Bassiri AG, Haghighi B, Doyle RL, et al. Pulmonary tumor embolism. Am J Respir Crit Care Med 1997 ; 155 : 2089―2095.
16）高木康伸，安部克己，牛見尚史，他．肺動脈腫瘍塞栓症の1例．臨放線　2004 ; 49 : 190―194.
17）菊池真理，林　敏彦，佐藤雅史，他．喀痰中に異型細胞が検出された肺塞栓症の1例．日胸　1999 ; 58 : 491―495.
18）Chan CK, Hutcheon MA, Hyland RH, et al. Pulmonary tumor embolism : A critical review of clinical, imaging, and hemodynamic features. J Thorac Imag 1987 ; 2 : 4―14.
19）Roberts KE, Hamele-Bena D, Saqi A, et al. Pulmonary tumor embolism : A review of the literature. Am J Med 2003 ; 115 : 228―232.
20）小堀　豪，山田　仁，平井慎二，他．膀胱全摘後14ヶ月目に顕微鏡的肺腫瘍塞栓症にて死亡した1例．泌尿紀要　2004 ; 50 : 279―281.

Abstract

A case of pulmonary tumor embolism presenting with an initial manifestation of urothelial carcinoma

Hiroshi Fujiwara[1)], Hiroshi Katsura[2)3)] and Masaki Suemura[1)]
[1)]Department of General Internal Medicine
[2)]Department of Surgery, Nissay Hospital
[3)]Department of Thoracic Surgery, Osaka Prefectural Medical Center for Respiratory and Allergic Diseases

A 64-year-old man presented with fever, chest pain, and bloody sputum. Chest computed tomography showed multiple, irregularly shaped infiltrative shadows in the subpleural regions of both lung fields. Out of the 6 sputum cytology specimens, only one specimen suggested malignancy. Furthermore, no malignant cells were detected in the bronchoalveolar lavage fluid. A video-assisted lung biopsy yielded a diagnosis of pulmonary tumor embolism was made. The primary lesion of this pulmonary metastatic cancer was urothelial carcinoma, which was not detected by contrast-enhanced computed tomography of the abdomen. This case is particularly unusual because it is difficult to establish an ante-mortem diagnosis of pulmonary tumor embolism, and there have been only a few previous reports regarding pulmonary tumor embolism from a urothelial tumor.