●症　例

喀血の治療中に慢性肺血栓塞栓症の急性増悪をきたした本態性血小板血症の１例

阿部　徹哉　　林　　正周　　坂上　拓郎　　筒井奈々子
伊藤　一寿　　中嶋　治彦　　原口通比古

要旨：症例は 89 歳女性．本態性血小板血症のフォロー中に慢性呼吸不全と診断し，抗血小板療法（アスピリンの内服）と在宅酸素療法を行っていたところ喀血をきたし緊急入院した．アスピリンの中止とトラネキサム酸の点滴などで喀血は改善したものの，その後に急激な呼吸不全の進行を認め，諸検査より慢性肺血栓塞栓症の急性増悪と診断した．アスピリンの再開のみで呼吸不全は改善傾向となりリハビリ後に軽快退院となった．本態性血小板血症は血小板の増加と機能異常により血栓症状および出血をきたす疾患であるが，肺血栓塞栓症の合併の報告は少なく貴重な症例と考えられた．また今回の急性増悪の原因としてはアスピリンの中止や安静臥床の他に止血のために使用したトラネキサム酸が関与した可能性もあり，本態性血小板血症における出血に対して止血剤を使用する場合には十分な注意が必要であると考えられた．

キーワード：本態性血小板血症，慢性肺血栓塞栓症，急性増悪，トラネキサム酸，アスピリン
Essential thrombocythemia，Chronic pulmonary thromboembolism，Acute exacerbation，Tranexamic acid，Aspirin

緒　　言

本態性血小板血症（essential thrombocythemia；ET）は慢性骨髄増殖性疾患に含まれ，血小板増加を特徴とする腫瘍性疾患である．一般的に生命予後は良好といわれているが，合併症として血栓症や出血を起こすことがあり，血栓症の予防として低用量アスピリン内服による抗血小板療法が行われる．今回我々は ET に対する抗血小板療法中に喀血をきたし，アスピリンの中止とカルバゾクロム・トラネキサム酸の点滴治療を行ったところ慢性肺血栓塞栓症の急性増悪と考えられる呼吸不全の進行を認めた症例を経験したので報告する．

症　　例

症例：89 歳，女性．

主訴：喀血．

家族歴：特記すべきことなし．

既往歴：60 歳～高血圧，70 歳～糖尿病，88 歳　閉塞性黄疸（原因不明のまま改善）．

喫煙歴：なし．

飲酒歴：なし．

現病歴：1998 年 5 月に ET と診断され，アスピリンの内服を開始した．2001 年 1 月頃から労作時の息切れを自覚するようになり，鉄欠乏性貧血として鉄剤を内服し一旦症状は改善したが，2002 年 4 月ころから再び息切れを自覚していた．同年 11 月に喀血のため当科に入院した．軽度の気管支拡張症を認め喀血の原因と考えられたが，喀血の消失後も慢性呼吸不全の状態であった．呼吸機能検査で％VC 80.5％，FEV 1.0％ 66.0％と閉塞性換気障害を認め，クラリスロマイシン内服のうえ在宅酸素療法に導入して退院した．喀血のためアスピリンは中断していたが，2004 年 4 月から再開していた．その後外来通院を続けていたが，2005 年 1 月 26 日突然の喀血のため当科に緊急入院した．

入院時現症：身長 155cm，体重 43kg，体温 36.6℃，血圧 166/83mmHg，脈拍 106/分整，結膜貧血・黄疸なし，肺野右前胸部 coarse crackles 聴取，心音異常なし，腹部異常なし，四肢浮腫なし．

入院時検査成績（Table 1）：血小板の著明な増加のほかに白血球増多，LDH の上昇を認めた．

入院時画像所見（Fig. 1）：胸部単純 X 線では肺門部肺動脈影の拡張と心拡大を認めた．胸部 CT では右肺中葉に気管支拡張像と浸潤影を認めた．

入院後経過（Fig. 2）：喀血に対してアスピリンの中止，

〒950-8739　新潟県新潟市紫竹山 2 丁目 6―1
新潟市民病院呼吸器科

（受付日平成 17 年 11 月 24 日）

Table 1 Laboratory data on admission

Hematology		Biochemistry	
WBC	11,800/μl	TP	7.3 g/dl
Seg	81.5%	BUN	12.8 mg/dl
Lym	8.5%	Cre	0.5 mg/dl
Mono	4.5%	Na	141 mEq/L
Eos	3.5%	K	3.5 mEq/L
Bas	2.0%	Cl	102 mEq/L
RBC	400×10^4/μl	GOT	35 IU/L
Hb	12.4 g/dl	GPT	32 IU/L
Ht	39.5%	LDH	1,003 IU/L
Plt	198.4×10^4/μl	CPK	54 IU/L
		Serology	
Arterial blood gas (O_2 2L/min)		CRP	0.03 mg/dl
pH	7.394		
$PaCO_2$	48.0 Torr	Sputum culture	
PaO_2	71.4 Torr	normal flora	
HCO_3^-	28.7 mmol/L	acid-fast bacilli	(−)

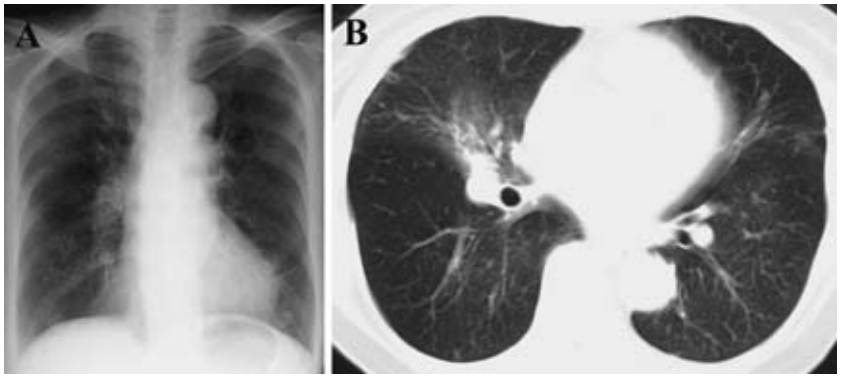

Fig. 1 Chest radiograph (A) and CT (B) on admission. The radiograph shows cardiomegaly and dilatation of the pulmonary arteries. The CT shows mild bronchiectasis and an infiltrative shadow in right middle lobe.

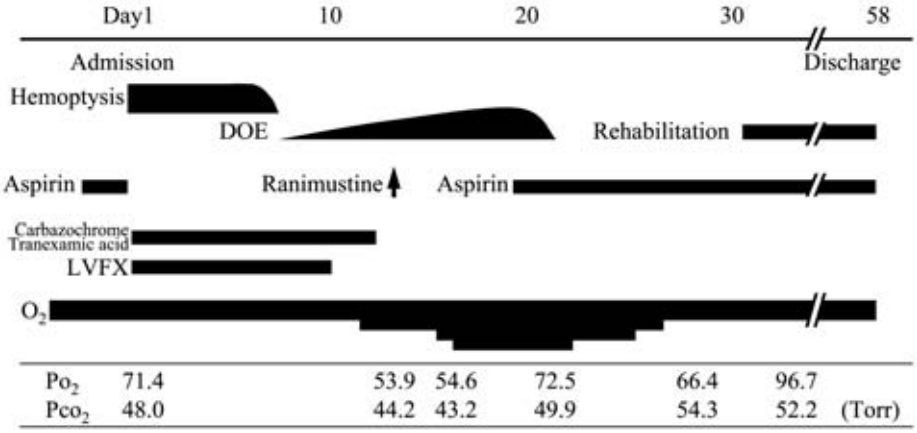

Fig. 2 Clinical course

カルバゾクロムとトラネキサム酸の点滴，レボフロキサシンの内服を行い，入院後約1週間で喀血は消失した．ETに対する抗血小板療法は危険と考え，血小板数のコントロール目的にラニムスチンの点滴を行った．喀血の消失した頃から労作時呼吸困難を訴えるようになり，低酸素血症の進行に伴って酸素必要量も増加した．①胸部

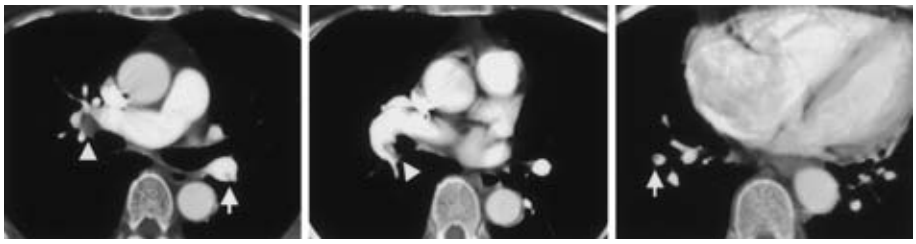

Fig. 3　Chest CT at the time of dyspnea progression. Multiple thrombi are observed in the pulmonary artery as low-density areas (arrows and arrowheads). Proximal thrombi seem mural and have irregular surfaces (arrowheads).

Fig. 4　Pulmonary perfusion scintigraphy shows multiple bilateral perfusion defects on both sides.

CT で肺動脈内の血栓（Fig. 3），②肺血流シンチで多発性の集積欠損（Fig. 4），③心エコーで右室拡張（Fig. 5）と推定右室―右房間圧格差（67～90mmHg ）の上昇，④ TAT（5.1ng/ml ），D ダイマー（1.8μg/ml ）の上昇を認めた．胸部 CT における肺動脈内の血栓は末梢では評価が難しいものの右肺動脈近位部では壁在性であり表面の不整などをみとめた．それまでの経過とあわせて慢性肺血栓塞栓症の急性増悪と診断した．造影 CT で骨盤から下肢までの静脈に血栓は認められなかった．喀血が改善した直後でもあり，血栓溶解療法や抗凝固療法は行わず，アスピリンを再開したところ呼吸状態は徐々に改善傾向となり，リハビリ後第 58 病日に軽快退院した．現在抗血小板療法からハイドロキシウレアの内服治療に変更し，他院で外来通院を継続している．

考　察

ET は慢性骨髄増殖性疾患に含まれる血小板増加を特徴とする腫瘍性疾患で，持続的な血小板増加（60 万/μl 以上）と骨髄における巨核球の増生をみとめ，他の慢性骨髄増殖性疾患・骨髄異形成症候群・反応性の血小板増加を除外することで診断される[1]．血液学的検査以外では約半数に血清カリウムの上昇, 25% に LDH 上昇, 10% に尿酸の上昇が認められ[2]，本症例における LDH 高値は ET によるものであると考えられる．健康診断や他疾患治療中に偶発的に発見されることが多く，およそ 4 分の 1 の症例は無症状のまま経過するが，その一方で血栓症や出血を合併することがあり，20～50% の患者はそれらの症状がきっかけとなって診断される．血栓症状は四肢や脳の微小血管閉塞症状が多いが，時に心筋梗塞や脳梗塞などの大血管の閉塞を起こすこともあり，リスクの度合いに応じて抗血小板療法または血小板数のコントロール目的にハイドロキシウレアの内服が行われる[2)3)]．深部静脈血栓症など静脈系の血栓症の合併率は ET 全体のおよそ 3% 程度であるが[4)5)]，肺血栓塞栓症の合併は症例報告が散見されるのみで[6)~8)]まとまった報告はなく，意外に合併の頻度は低いと考えられる．

肺血栓塞栓症は肺動脈を閉塞する血栓の新旧によって急性と慢性に分けられる．慢性肺血栓塞栓症はさらに反復型と潜伏型に分けられ，後者では明らかな急性肺血栓塞栓症の症状のないまま病態の進行がみられる[9]．本症例も当科に最初に入院する以前から労作時呼吸困難の出現を認め，初回入院時には慢性呼吸不全の状態であったことより，その頃から慢性肺血栓塞栓症が徐々に進行していたと推測されるが，初回入院時の心エコーでは右室―右房間圧格差は正常上限で，CT でも血栓は認められなかったので，高齢などの理由からそれ以上の精査は行わなかった．今回入院時に呼吸不全が悪化した際には CT で肺動脈内に血栓を認めたが，比較的小さな血栓が多く，Multidetector-row CT（MDCT）の導入も血栓を描出できた一因と考えられる．肺血栓塞栓症における MDCT の診断能は感度 96%，特異度 86%[10]で感度においてはヘリカル CT の 53～91%[11)12)]を大きく上回る．また血栓の同定は区域枝や亜区域枝など肺動脈の末梢になるほどヘリカル CT より MDCT の有用性は増すとされている[13]．血栓の性状から慢性か急性かを判断するのは困難であるが，不整な辺縁と石灰化を伴う壁在血栓は慢

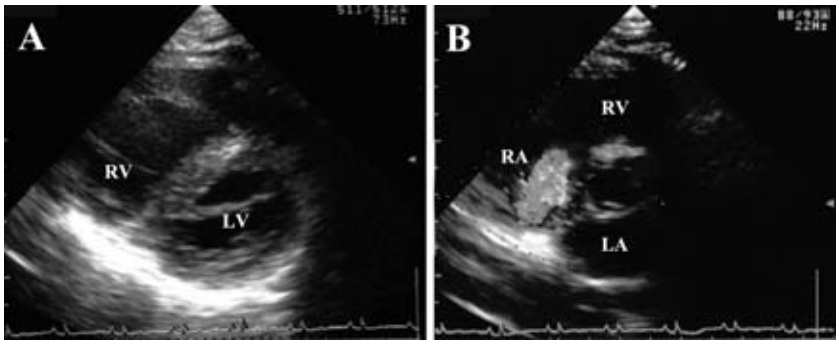

Fig. 5 Echocardiogram shows right ventricular dilatation pressing left ventricle in short axis view (A) and severe tricuspid regurgitation in color flow imaging (B).

性の特徴的な所見とされる[14]．本症例で認められた血栓は石灰化を伴っていないが，肺動脈中枢部の血栓は壁在性で不整な辺縁を持つことから，これらは慢性の血栓の特徴と考えられる．それまでの臨床経過も併せて潜伏型の慢性肺血栓塞栓症が徐々に進行し，今回入院時に急性増悪したものと考えられた．

今回の急性増悪の誘因としては喀血によってアスピリンを中止したこと，入院により安静臥床の時間が増加したことが挙げられる．さらに喀血の治療に用いたトラネキサム酸によって血栓症が助長された可能性も否定できない．トラネキサム酸は抗プラスミン作用によりフィブリンの分解を阻止して止血作用を発揮するが，血栓症を有する患者における使用については慎重投与となっている．実際に後天性血友病における出血症状に対してトラネキサム酸を反復投与して肺血栓塞栓症を発症したとの報告もあり[15]，本症例においても何らかの影響を与えた可能性がある．ET では血栓症状に比べて頻度は低いものの，血小板凝集能の低下などから本症例のように出血症状をきたす場合があり[2]，その場合止血剤の使用にあたっては十分な注意が必要と考えられる．

本来であれば肺血栓塞栓症に対して抗凝固療法または急性増悪とすれば血栓溶解療法の適応と考えられるが，本症例では喀血の直後であったことや高齢などの事情から，アスピリンの内服再開のみ行い，幸いにも呼吸不全の改善が得られた．アスピリンは新たな血栓の予防には寄与したものと考えられるが，既に形成された血栓を消失させる作用はないものと考えられる．急性肺血栓塞栓症における低酸素血症の原因は肺動脈非閉塞部の代償性血流増加と塞栓子から放出されるセロトニンやトロンボキサン A2 により気管支攣縮が起こり換気血流不均衡を生じるためであるが[9]，慢性肺血栓塞栓症の急性増悪時にも同じようなことが起こると考えられる．本症例においては液性因子や気管支攣縮が時間をかけて正常化し換気血流不均衡が是正されて低酸素血症が改善したものと考えられた．また慢性肺血栓塞栓症に合併する肺高血圧症の治療としてベラプロスト，シルデナフィル，ボセンタンなどが有効との報告もあるが長期効果は明らかでなく[9]，本例においても使用しなかった．

ET に肺血栓塞栓症を合併することは稀であるが，原因がはっきりしない低酸素血症を認めた場合には積極的に本症を疑い精査を行うことが重要であり，また出血症状の出現時に止血剤を使用する際には十分な注意が必要と考えられた．

（尚，本論文の要旨は第 55 回呼吸器学会北陸地方会で発表した．）

引用文献

1）Murphy S, Peterson P, Iland H, et al. Experience of the Polycythemia Vera Study Group with essential thrombocythemia : a final report on diagnostic criteria, survival, and leukemic transition by treatment. Semin Hematol 1997 ; 34 : 29—39.
2）柴田　昭，布施一郎．原発性血小板血症．山中　學，山崎博男編．血小板．医学書院，東京，1991 ; 224—230.
3）薄井紀子．本態性血小板血症．大屋敷一馬編．最新医学別冊　新しい診断と治療の ABC 24　慢性骨髄増殖性疾患．最新医学社，大阪，2004 ; 196—206.
4）Fenaux P, Simon M, Caulier MT, et al. Clinical course of essential thrombocythemia in 147 cases. Cancer 1990 ; 66 : 549—556.
5）Cortelazzo S, Viero P, Finazzi G, et al. Incidence and risk factors for thrombotic complications in a historical cohort of 100 patients with essential thrombocythemia. J Clin Oncol 1990 ; 8 : 556—562.
6）Bjorkholm M, Mellstedt H, Sawe U. Essential thrombocythaemia and polycythaemia vera presenting with pulmonary embolism mimicing pneumonia. Case reports. Haematologica 1981 ; 66 : 667—672.

7）下元博史，今泉和良，溝口健二，他．本態性血小板血症に肺高血圧症，両側胸水を合併した１例．日胸疾会誌　1990 ; 28 : 504―509.
8）宍戸直彦，井上　昭，森下　裕，他．慢性血栓塞栓性肺高血圧症の原因として本態性血小板血症が考えられた１例．日呼吸会誌　2002 ; 40 : 574―578.
9）安藤太三，應儀成二，小川　聡，他．肺血栓塞栓症および深部静脈血栓症の診断・治療・予防に関するガイドライン．Circulation journal　2004 ; 68（sppl. IV）: 1079―1134.
10）Coche E, Verschuren F, Keyeux A, et al. Diagnosis of acute pulmonary embolism in outpatients : comparison of thin-collimation multi-detector row spiral CT and planar ventilation-perfusion scintigraphy. Radiology 2003 ; 229 : 757―765.
11）Remy-Jardin M, Remy J, Deschildre F, et al. Diagnosis of pulmonary embolism with spiral CT : comparison with pulmonary angiography and scintigraphy. Radiology 1996 ; 200 : 699―706.
12）Drucker EA, Rivitz SM, Shepard JA, et al. Acute pulmonary embolism : assessment of helical CT for diagnosis. Radiology 1998 ; 209 : 235―241.
13）Patel S, Kazerooni EA, Cascade PN. Pulmonary embolism : optimization of small pulmonary artery visualization at multi-detector row CT. Radiology 2003 ; 227 : 455―460.
14）Boiselle　PM．肺血管異常．蜂屋順一監訳．必修胸部の画像診断．メディカル・サイエンス・インターナショナル，東京，2001 ; 403―418.
15）Taparia M, Cordingley FT, Leahy MF. Pulmonary embolism associated with tranexamic acid in severe acquired haemophilia. Eur J Haematol 2002 ; 68 : 307―309.

Abstract

A case of acute exacerbation of chronic pulmonary thromboembolism with essential thrombocythemia during treatment for hemoptysis

Tetsuya Abe, Masachika Hayashi, Takuro Sakagami, Nanako Tsutsui, Kazuhisa Ito, Haruhiko Nakajima and Michihiko Haraguchi
Department of Respiratory Medicine, Niigata City General Hospital

An 89-year-old woman with essential thrombocythemia and chronic respiratory failure was admitted for treatment of hemoptysis. She stopped taking aspirin and was given tranexamic acid. Though her hemoptysis improved, respiratory failure suddenly worsened. As a result of various examinations and laboratory findings, acute exacerbation of chronic pulmonary thromboembolism was diagnosed. Though there was the risk of recurrence of hemoptysis, she started taking aspirin again. Her respiratory failure improved but hemoptysis did not reappear. Thrombosis and hemorrhage are common complications of essential thrombocythemia, however, pulmonary thromboembolism is a rare complication. There is a possibility that the exacerbation of this case was caused by tranexamic acid as well as rest and cessation of aspirin. If a patient with essential thrombocythemia bleeds, we should be careful when using tranexamic acid.