●症　例

乳び胸を合併した肺癌の１例

岩崎　剛雄　森　雅秀　灘波　良信　新中　学　木村　裕美
中　宣敬　岡田　達也　中川　勝　横田総一郎　伊藤　正己

要旨：症例は 42 歳の男性．右頸部腫脹，咳嗽，胸痛が出現し，肺扁平上皮癌（右上葉原発）と診断された．上大静脈症候群を合併しており化学療法（cisplatin＋vinorelbine）と放射線治療の同時併用療法を行い部分寛解を得た．診断から１年３カ月後に，両側胸水の出現と上大静脈症候群の再発による顔面浮腫を認め再入院となる．右胸水は黄白色で，βリポタンパク 959mg/dl，中性脂肪 675mg/dl と脂質の著明な高値を認め右乳び胸と診断され，最終的に OK-432 による胸膜癒着療法を行い改善した．非外傷性に乳び胸を合併した肺癌症例は比較的まれである．

キーワード：肺癌，乳び胸，OK-432，胸膜癒着療法
Lung cancer，Chylothorax，OK-432，Pleurodesis

はじめに

非外傷性に乳び胸をきたした肺癌症例は比較的まれである[1)~6)]．今回，OK-432 の胸腔内投与で乳び胸をコントロールすることができた肺癌の１例を経験したので報告する．

症　例

症例：42 歳，男性．

主訴：右頸部腫脹，咳嗽，胸痛．

既往歴：外傷の既往なし．

家族歴：特記すべきことなし．

喫煙歴：20 本×22 年間．

現病歴：2002 年 12 月頃から右頸部腫脹，咳嗽，胸痛が出現し，近医を受診．右胸部異常陰影を認めたため精査加療目的で 2003 年１月に当院入院となる．胸部単純写真及び CT 上，右上葉に 2.8cm 大の腫瘤陰影と両鎖骨上窩リンパ節，右深頸リンパ節の腫脹を認めた．（Fig. 1A，C），気管支内視鏡検査では可視範囲に特に異常を認めず，右 B1b からの擦過細胞診により扁平上皮癌（T1N3M1，StageIV）と診断した．上大静脈の狭小化も認めたことから，全身化学療法（cisplatin 80mg/m^2，day1＋vinorelbine　20mg/m^2，day1，8）３クールと縦隔リンパ節を含む同時放射線照射（総線量 40Gy /20Fr ）を行い，部分寛解となった（Fig. 1B，D）．

〒560-0045　大阪府豊中市刀根山 5―1―1
独立行政法人国立病院機構刀根山病院呼吸器内科
（受付日平成 17 年 10 月 6 日）

その後の経過観察中，2004 年２月頃から顔面浮腫，頸部腫脹が出現し，胸部写真上両側に胸水貯留を認めたため，再治療目的で 2004 年４月に入院となる．

入院時現症：身長 167cm，体重 64kg，血圧 118/80 mmHg，脈拍 90 回/分・整，呼吸数 23 回/分，体温 36.4℃．意識清明　眼瞼結膜貧血なし，眼球結膜黄染なし．両鎖骨上窩リンパ節触知し，顔面の浮腫，頸静脈の怒張認める．心音・呼吸音　異常なし．腹部所見異常なし．神経学的所見異常なし．

入院時検査所見：（Table 1）

心電図：正常．

胸部 X 線：縦隔の拡大，両側胸水，葉間胸水（Fig. 2A）．

胸部 CT：原発巣ははっきりしないが，右優位の両側胸水を認め，縦隔リンパ節の腫大と上大静脈の狭小化を認める（Fig. 2D）．

胸水の性状：右胸水の性状は黄白色混濁，無臭で粘稠度は低かった．比重は 1.031 と高く，細胞はリンパ球 75％と優位で，細胞診，一般細菌・抗酸菌培養は陰性であった．βリポタンパク 959mg/dl，中性脂肪 675mg/dl と脂質の著明な上昇を認め乳び胸水と診断した．左胸水の性状は淡黄色で，βリポタンパク 90mg/dl，中性脂肪 39 mg/dl と高値ではなかった（Table 2）．

臨床経過：全身化学療法として carboplatin（AUC 6，day1）＋paclitaxel（200mg/m^2，day1）を２クールと cisplatin（80mg/m^2，day1）＋vinorelbine（20mg/m^2，day1，8）１クールを投与し，縦隔リンパ節に対して放射線照射（30Gy /10Fr ）を追加した．リンパ節は縮小し上大静脈症候群の症状は軽減された．また入院時から右胸水の用手排液を数回行ったが，抗癌剤の治療後も胸

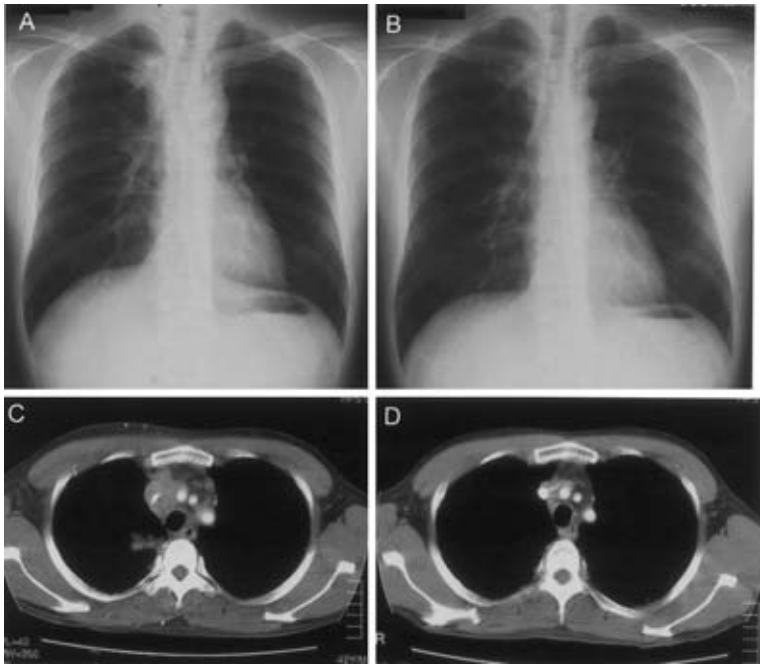

Fig. 1 Chest X-ray, Chest CT scan on the first admission
A mass was detected in the right upper lung field on the chest X-ray (A) and also on the chest CT (C). After radiotherapy and chemotherapy, the mass was apparently reduced on the chest X-ray (B) and on the chest CT (D).

Table 1 Examination on re-admission

Hematology		Biochemistry		Urinary examination	
RBC	$418\times10^4/mm^3$	TP	6.7 g/dl	Sugar	(±)
Hb	13.6 g/dl	Alb	3.8 g/dl	Protein	(−)
Hct	42.2%	T-Bil	0.53 mg/dl	Urobilinogen	(normal)
WBC	$5{,}550/mm^3$	AST	13 IU/*l*	Occult blood	(−)
Neut	84.1%	ALT	10 IU/*l*		
Lym	6.4%	LDH	202 IU/*l*	Tumor Marker	
Mo	6.7%	ALP	283 U/*l*	CYFRA	22.0 ng/ml
Eo	0.4%	γ-GTP	18 IU/*l*	SCC	2.2 ng/ml
Baso	0.5%	AMY	33 IU/*l*		
Plt	$37.8\times10^4/mm^3$	CPK	79 U/*l*		
		CheE	315 U/*l*		
Coagulation		T.chol	211 mg/dl		
PT	108.5%	BUN	14.3 mg/dl		
PT-INR	0.98	Crtn	0.7 mg/dl		
APTT	32.8 sec	UA	4.8 mg/dl		
		Na	138 mEq/*l*		
Serology		K	4.4 mEq/*l*		
CRP	1.3 mg/dl	Cl	101 mEq/*l*		
		FBS	113 mg/dl		

水の消退を認めなかった．そのため，食事治療（脂肪制限）を行うとともに，右胸腔にドレナージチューブを挿入した（Fig. 2B）．さらに，癌性胸水の可能性を考慮しcisplatin 100mgを注入して胸水の制御を試みた．しかし依然として排液が1日100～200ml程度持続したため，次にOK-432 5KEの注入を1回行ったところ，胸水貯留は若干残存するものの排液は減少した．副作用としては発熱と疼痛を2，3日間認めたのみであった．左胸水については化学療法の後減少したため，ドレナージ等の処置は行わなかった．その後，カテーテルを抜去して

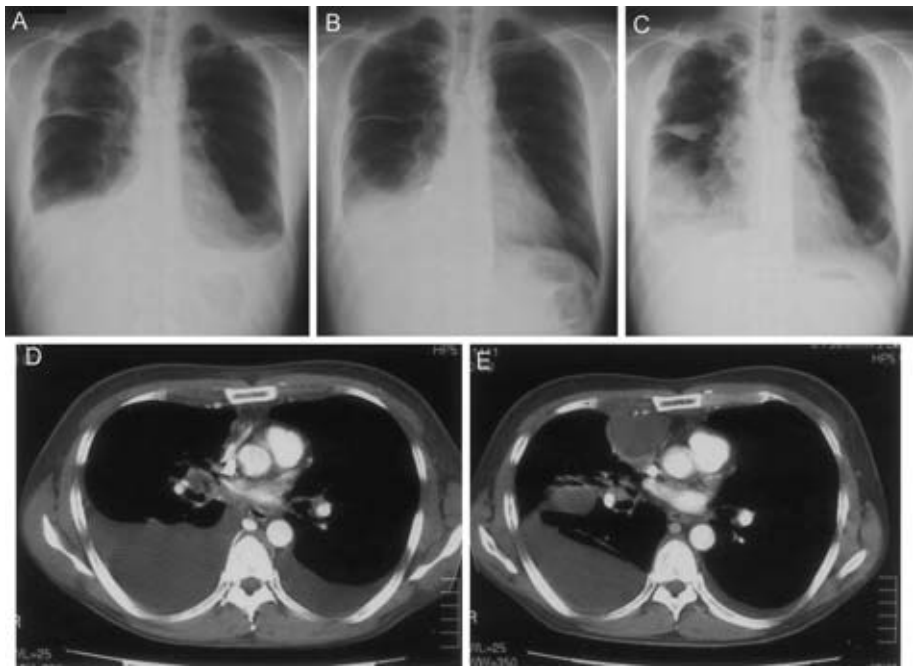

Fig. 2 Chest X-ray, Chest CT scan on the second admission
Bilateral pleural effusion was detected on the chest X-ray (A) and on the chest CT (D). The effusion was reduced after drainage (B) and controlled by pleurodesis with OK-432 after removal of the drainage tube (C, E).

Table 2 Examination of bilateral pleural effusion

	Right	Left
color	milky	pale yellow
density	1.031	1.020
TG (mg/dl)	675 ↑	39
T-Chol (mg/dl)	98	50
HDL-Chol (mg/dl)	23	10
β-lipoprotein (mg/dl)	959 ↑	90
Albumine (g/dl)	2.6	1.5
Amylase (U/*l*)	56	30
T-Protein (g/dl)	3.7	2.5
Glucose (mg/dl)	105	134
CEA (ng/ml)	6.0	2.8
CYFRA (ng/ml)	111.0 ↑	6.7
Pro-GRP (pg/ml)	5.1	24.6
Cytology	non-malignancy	non-malignancy
Bacteria	not detected	not detected

退院となった（Fig. 2C，E）．その後外来で経過観察中であったが，5カ月後に左気胸を併発し永眠された．それまで胸水の再貯留を認めなかった．病理解剖の同意は得られなかった．

考　察

腸管から胸管へ流れるリンパ液は，カイロミクロンおよびリポプロテインが豊富で白濁しており，乳びと呼ばれるが，その乳びが胸腔内に貯留した状態を乳び胸という[2]．発生機序として，胸管の破綻による乳びの流出，胸膜リンパ管からの滲出，乳び腹水の胸腔への移行の3つの可能性が挙げられる[2]．また原因としては，外傷性，非外傷性，先天性・特発性に分けられる[2]．Valentineらの報告では，外傷性（28%）より非外傷性（72%）の症例が多く[3]，高田らが本邦での症例を文献から集計して報告したものでは，非外傷性(41%)より外傷性(59%)のものが多かった[4]．乳び胸における悪性腫瘍が原因となった症例は，本邦では355例中23例（7%）[4]，欧米では191例中87例（45%）[3]と報告されている．非外傷性の悪性腫瘍のうち肺癌が原因となった乳び胸は，本邦で我々の検索した限りではこれまで5例報告されたのみで[1)5)6)]，比較的稀な病態であると考えられる．

肺癌に伴う乳び胸の発生機序として，腫瘍あるいは腫瘍が浸潤したリンパ節による胸管壁の破壊，あるいは壁外よりの圧迫などが原因と考えられている[5)6)]．本症例では腫瘍が広範囲に上大静脈・縦隔リンパ節へ浸潤していることから，場所を特定することはできないが腫瘍が直接胸管へ浸潤したことにより乳び胸を来たしたと推測される．

乳びの診断は肉眼的に特有の乳白色の胸水が得られ，その胸水がエーテルにより清澄化したり，胸水中のトリ

グリセライドや脂肪酸が血清値より高値を示したり，胸水ズダン染色陽性であれば乳びであると証明できる[7)~9)]．他の診断法としてはリンパ管造影，胸管造影後の胸部CTなどにより，胸管からの漏出を直接証明する[10)11)]．

乳び胸の治療としては大きく外科的治療と保存的治療に分けられる．外科的治療には1）胸管結紮術，2）胸腔腹腔シャント，3）胸膜剝離術，4）胸膜切除術などがあるが結紮術が一般的である[2)]．保存的治療には1）食事療法（脂肪制限あるいは絶食の上で高カロリー輸液），2）胸腔持続ドレナージ療法，3）胸膜癒着療法などがあり，胸腔内投与の胸膜癒着剤としてテトラサイクリン[12)]，ミノサイクリン[13)14)]，シスプラチン[15)~17)]，OK-432[12)14)18)~20)]などが挙げられる．テトラサイクリン，ミノサイクリンは強い酸性溶液（pH 2.4）により胸膜の中皮細胞を刺激破壊し，胸膜の線維性癒着を促すとされている．OK-432は免疫賦活作用により胸膜からのフィブリンの析出を促進し，胸膜癒着をおこすと考えられている[18)]．OK-432により乳び胸を制御できたという報告が散見され，本症例でも1回の投与で制御することができた．胸膜癒着療法の副作用として発熱，疼痛があるが，解熱鎮痛剤の投与により症状を緩和できることが多い．

本症例は非外傷性に乳び胸をきたした比較的まれな肺癌症例であり，OK-432の胸腔内投与で乳び胸を改善することができた1例を経験したので報告した．

（本症例の要旨を第65回日本呼吸器学会近畿地方会にて報告した．）

参考文献

1）古賀康彦，三田佳伯，土橋邦生，他．乳糜胸を合併し，OK-432胸腔癒着療法が有効であった肺癌の1例．日呼吸会誌　1999；37：627―630.

2）森成　元．胸膜の疾患　乳び胸・偽性乳び胸．日本臨床別冊　呼吸器症候群（上）．1994；841―843.

3）Valentine VG, Raffin TA. The management of chylothorax. Chest 1992；102：586―591.

4）高田信和，宮本又吉，中原克彦，他．特発性乳糜胸の1例．日胸　1990；49：64―69.

5）田中文隆，福間誠吾，沢田勤也，他．両側乳糜胸および乳糜腹を合併した肺原発印環細胞癌．日胸外会誌　1981；29：1064―1069.

6）石田正文，幡手雄幸，佐藤洋湖，他．悪性腫瘍に合併した両側乳糜胸の2例．日胸疾会誌　1986；24：303―308.

7）野中一彦，中尾量保，北川　晃，他．開心術後の乳糜胸に対するMCT療法．胸部外科　1973；26：28―34.

8）池田道昭，宇野　顕，萩原　昇，他．外傷性乳糜胸の1手術治験例．胸部外科　1984；37：543―546.

9）蘇原泰則，福田幾夫，小石沢正，他．術後Chylomediastiumの1例．日胸外会誌　1981；29：446―450.

10）森田理一郎，赤荻栄一，鈴木有二，他．胸腔鏡下フィブリン糊注入により治癒し得た肺摘除術後乳糜胸の1例．日胸外会誌　1990；38：2465―2467.

11）藤沢武彦，岩井直路，柏谷敦子，他．胸管造影下X線CTが有用であった肺癌術後乳糜胸の1例．日胸外会誌　1989；37：379―382.

12）石田　薫，森　昌造，鈴木俊輔，他．食道癌切除後の乳糜胸tetracyclineとOK-432による癒着療法．日消外会誌　1984；17：1599―1602.

13）藤野　俊，河野修興，井上義一，他．高齢者に発症した腹部脂肪織炎が原因と考えられた両側乳糜胸の1例．日老医会誌　1995；32：516―519.

14）清水喜徳，安井　昭，西田佳昭，他．OK-432，minomycinの胸腔内投与で治癒した食道癌切除後乳糜胸の1例．日臨外医会誌　1990；51：2451―2455.

15）久保哲哉．癌性胸膜炎・癌性心膜炎の治療．内科　2005；95：93―97.

16）蝶名林直彦，大蔵　暢，大曲貴夫，他．胸膜癒着術．呼吸　2000；19：587―592.

17）原田一暁，高橋弘毅．癌性胸膜炎に対する治療法．日本臨床　2002；60：540―542.

18）山口秀樹，河野謙治，迎　　寛，他．OK-432による胸膜癒着療法が奏効した特発性乳び胸の1例．日胸疾会誌　1994；32：199―203.

19）松本英彦，三谷惟章，小川洋樹，他．OK-432の胸腔内注入が著効を奏した肺癌術後乳糜胸の1例．胸部外科　1993；46：987―989.

20）大久保哲之，成田吉明，道家　充，他．背椎前方固定術術後乳糜胸に対する外科治療の1例．胸部外科　1998；51：521―525.

Abstract

A case of lung cancer with chylothorax

Takeo Iwasaki, Masahide Mori, Yoshinobu Namba, Manabu Niinaka, Hiromi Kimura, Nobuyuki Naka, Tatsuya Okada, Masaru Nakagawa, Soichiro Yokota and Masami Ito

Department of Respiratory Medicine, National Hospital Organization Toneyama National Hospital

A 42-year-old man had swelling in the right side of the neck, cough and chest pain. On admission, an abnormal shadow was detected in the right upper lung field and squamous cell carcinoma of the lung with superior vena cava (SVC) syndrome was diagnosed. Concurrent radiotherapy and systemic chemotherapy consisting of cisplatin and vinorelbine induced a partial response. At 15 months after diagnosis, he was re-admitted because of bilateral pleural effusion and facial edema due to relapse of SVC syndrome. Examination of the milky right pleural effusion revealed chylothorax (959mg/dl of β-lipoprotein and 675mg/dl of triglyceride). The right effusion was finally controlled by pleurodesis with OK-432. Non-traumatic chylothorax is a rare complication of lung cancer.