●症　例

レバミピドにより惹起されたと考えられた薬剤性肺障害の１例

梶原　博生[1)]　吉永　健[2)]　牛島　淳[2)]

要旨：症例は 76 歳　男性．胸部不快感と肺のびまん性間質性陰影を主訴に，当院紹介となった．器質化肺炎像の病理所見とレバミピド（ムコスタ®）に対する薬剤リンパ球刺激試験（DLST）より薬剤性肺障害と考えられた．やや時間が経過した薬剤性肺障害と考えられたが，副腎皮質ステロイド治療が著効した．

キーワード：薬剤性肺障害，レバミピド，ムコスタ，DLST，KL-6
Drug-induced lung injury，Rebamipide，Mucosta，DLST，KL-6

緒　言

近年，薬剤による肺障害の報告が増加している．重症例では呼吸不全に至り，死の転帰をとることもあり，重大な病態である．増加の理由として，薬剤の安全性に対する関心の高まり，医療事故としての社会的注目，免疫系に直接作用する薬剤の開発，間質性肺炎の診断法の進歩などが考えられる．

薬剤性肺障害は，一般的に薬剤によって引き起こされる肺の間質性病変で，咳，呼吸困難を訴え，胸部 X 線写真上，びまん性粒状・網状あるいは斑状陰影を呈し，時に低酸素血症を呈するものをいう[1)]．今回，薬剤性肺障害の起因としては稀であり，しかも頻用薬のひとつであるレバミピド（ムコスタ®）によると思われた薬剤性肺障害を経験したので報告する．

症　例

76 歳，男性．

主訴：深呼吸時の胸部不快感．

現病歴：平成 11 年より胃潰瘍にて近医加療中であった．平成 13 年 10 月初旬より胸部不快感を訴え，胸部異常陰影を指摘され，平成 13 年 10 月 18 日当院紹介入院となった．

既往歴：平成 13 年 3 月　脳梗塞，平成 13 年 8 月　心房細動，肥大型心筋症を指摘．

嗜好歴：喫煙　15 本/day（55 年），飲酒　ビール 100 ml/day .

薬歴：ガスター®　20mg/day（平成 9 年～），ムコスタ® 300mg/day（平成 11 年 9 月～），パナルジン® 200 mg/day（平成 13 年 4 月～）．

身体所見：fine　crackle 認めず．その他，特記事項なし．

検査所見（Table 1）：炎症所見に乏しく，LDH の上昇，KL-6 の上昇を認めた．免疫学的検査に異常は認められなかった．

気管支肺胞洗浄にてリンパ球 31.2% と上昇，CD4/CD8 は 0.1 と低下していた．

胸部 X 線写真（Fig. 1）：両側肺野にびまん性の網状陰影を認め，一部に気管支透亮像を伴う consolidation を認めた．

胸部 CT（Fig. 2）：両側全肺野にスリガラス状陰影，consolidation，小葉間隔壁の肥厚また traction bronchiectasis と，間質性肺炎を示唆する所見を認めた．

以上より，鑑別疾患として，薬剤性肺障害のほか，慢性好酸球性肺炎，Cryptogenic organizing pneumonia（COP），膠原病に伴う間質性肺炎が考えられ，2001 年 10 月 29 日に経気管支的肺生検を施行した．

病理所見（Fig. 3）：肺胞内腔には一部に器質化像が見られ，肺胞中隔は部分的に線維性肥厚を呈し，リンパ球，マクロファージなどの炎症細胞が浸潤していた．また，Masson　body も認められ，器質化肺炎の病理組織診断であった．

さらに，薬剤リンパ球刺激試験（DLST）にてレバミピドが 247% と陽性を示し（Table 2），薬剤性肺障害と考えた．

臨床経過（Fig. 4）：入院後，薬剤性肺障害の可能性を考え，内服薬を中止した．呼吸状態の悪化は認められなかったが，器質化肺炎の病理診断の元に 11 月 2 日よりプレドニゾロン 40mg/day を開始した．

11 月 7 日に DLST でレバミピド陽性の結果が出たため，これによる薬剤性肺障害を強く疑った．11 月 16 日

〒862-0965　熊本県熊本市田井島一丁目 5 番 1 号
[1)]熊本中央病院放射線科
[2)]同　呼吸器内科

（受付日平成 17 年 10 月 26 日）

Table 1 Laboratory findings

Hematology		Serology		・ABG (room air)	
WBC	5,900/μl	CRP	0.13 mg/dl	pH	7.431
Eos	1.1%	Ig-G	1,362 mg/dl	pCO_2	39.4 mmHg
Seg	73.4%	Ig-A	285 mg/dl	pO_2	70.9 mmHg
Ly	14.3%	Ig-M	54 mg/dl	HCO_2	25.7 mmol/L
Mo	10.3%	ANA	$< 40^{th}$ times	BE	1.9 mmol/L
RBC	501×10^4/μl	DNA antibody	(−)	SaO_2	94.3%
Hb	16.4 g/dl	Anti RNP antibody	(−)		
Ht	50.2%	Anti SS-A antibody	(−)	・PFT	
Plt	24.1×10^4/μl	Anti SS-B antibody	(−)	VC	3,070 ml
		Anti-cardiolipin antibody	< 0.7	FVC	2,420 ml
Biochemistry		RF	3.5 IU/ml	%FVC	79%
TP	6.3 g/dl			$FEV_{1.0}$	2,010 ml
Alb	3.4 g/dl			$FEV_{1.0}$%	83%
T-bil	0.6 mg/dl			Peek flow	6.8 L/sec
GOT	33 IU/*l*				
GPT	24 IU/*l*			・BALF	
LDH	284 IU/*l*			Cell count	3.2×10^5/ml
BUN	18.0 mg/dl			Total cell count	1.9×10^8
Cr	0.9 mg/dl			Baso	0.8%
KL-6	2,810 U/ml			Eos	9.6%
				Neut	1.0%
				Lymph	31.2%
				Mϕ	57.4%
				CD4/CD8	0.1
				Bacteria	(−)

Fig. 1 Chest radiograph on 28th October 2001, shows diffuse ground glass opacities and patchy consolidations in both lung fields.

の胸部X線写真（Fig. 5）で軽快傾向を認め，11月17日からはプレドニゾロン30mg/dayに減量した．その後も増悪がないことを確認し，11月27日よりプレドニゾロン20mg/dayに減量し，退院とした．退院後も外来にて経過観察し（Fig. 6）現在，ステロイド中止しても再発なく，近医にて経過観察中である．

考　察

レバミピドは2-(4-chlorobenzoylamino-3-[2（1H)-quinolinon-4-yl］propionic acidの構造式を有している．作用としては胃粘膜内のプロスタグランジンE2量を増加させることにより，壊死物質による粘膜傷害の抑制作用と，胃粘膜被蓋上皮細胞の新生能を高め，細胞数を増加させる胃粘膜防御作用としての働きがある[2]．副作用として腹部膨満感，発疹，便秘などの報告例はあるが，肺障害の報告例は本症例が本邦2例目であった[3]．

薬剤性肺障害の原因薬剤として，1990年以降はリウマチ治療薬，漢方薬，インターフェロン，G-CSF，消炎鎮痛薬などが多く報告されているが，消化器系に作用する薬剤による報告はまれである[1)4)~8)]．

レバミピドによる薬剤性肺障害の報告は本例が2例目であり，最初の報告例では呼吸困難があり，画像所見上びまん性の間質性肺炎像と胸水を認め，LDHの上昇，BALにてリンパ球優位の上昇を認めた．病理所見ではリンパ球主体の浸潤を認める間質性肺炎の像であり，DLST陽性にて薬剤性肺障害の診断がなされていた．

薬剤性肺障害の画像所見は，Diffuse Alveolar Damage

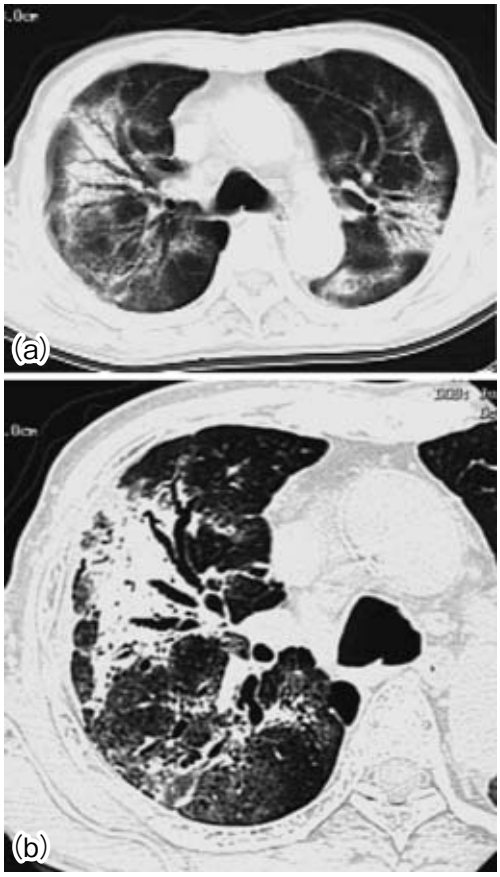

Fig. 2 (a) Chest CT scan on 19th October, 2001 shows ground-glass opacities and patchy consolidations in both lung fields. (b) HRCT image shows ground-glass opacity and patchy consolidation, interlobular septal thickening, and traction bronchiectasis in the right upper lobe.

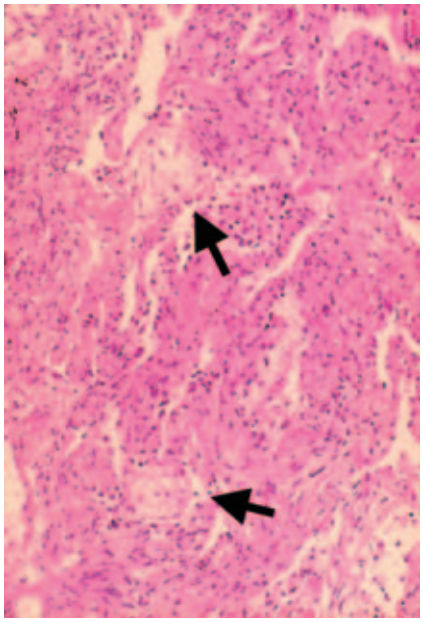

Fig. 3 Histological findings in specimens obtained by transbronchial lung biopsy shows lymphocyte infiltration in the alveolar wall and some Masson bodies (arrows).

Table 2 Result of drug lymphocyte stimulation test (DLST)

Drug	S.I. (%)	Judgement
rebamipide	247%	positive
famotidine	157%	negative
ticlopidine hydrochloride	122%	negative

* control cpm: 303 cpm

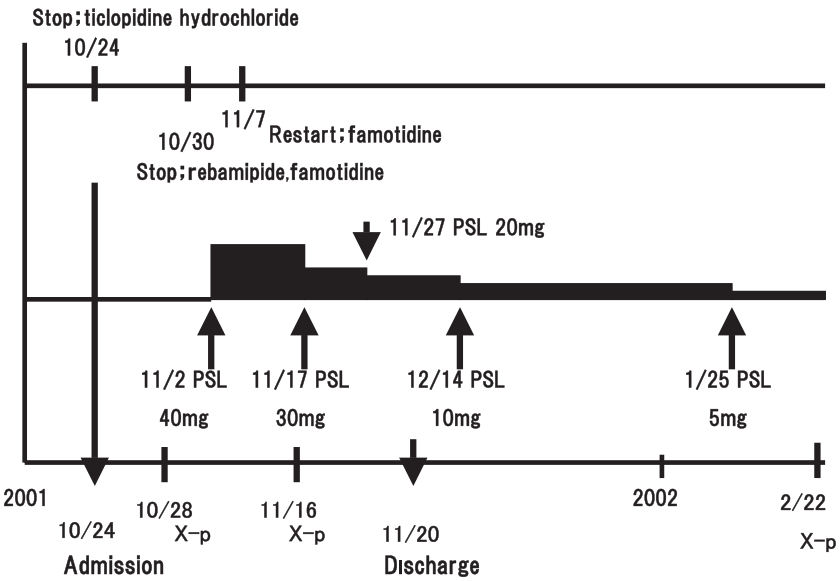

Fig. 4 Clinical course

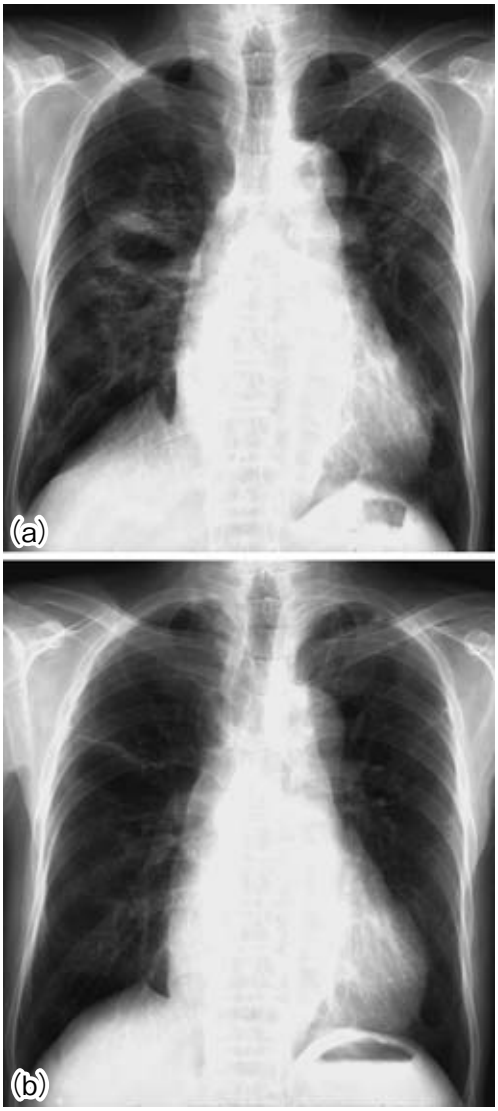

Fig. 5 (a) Chest radiograph on 16th November, 2001 shows mild improvement, but there were residual shadows in both lungs. (b) Chest radiograph on 22nd February 2002 shows minimal fibrous shadows in the right lung.

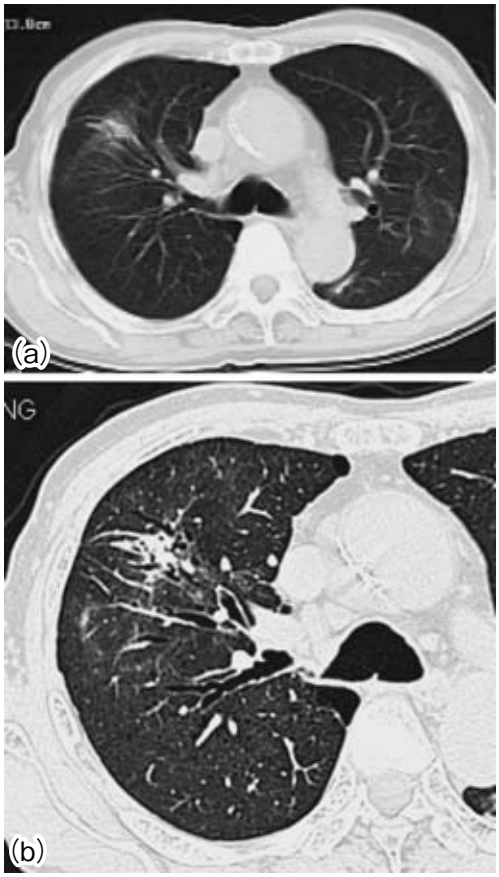

Fig. 6 (a) Chest CT on 25th January, 2002 shows marked improvement. There were minimal residual shadows in the right upper lung field. (b) HRCT image shows residual consolidation and slight ground-glass opacity in the right upper lobe.

(DAD)，Non-Specific Interstitial Pneumonia（NSIP），Desquamative Interstitial Pneumonia（DIP），Usual Interstitial Pneumonia（UIP），Eosinophilic Pneumonia（EP），COP，Hypersensitivity Pneumonia（HP）等，さまざまな画像 pattern をとるといわれているが，本症例は COP 類似 pattern と考えられた[9)10)]．また，病理所見でも器質化肺炎像を呈していた．

本症例では DLST の結果が出る前にステロイド治療を開始したため，薬剤中止による陰影の改善は確認されていない．このため，レバミピドによる薬剤性肺障害との断定はできなかったが，DLST の結果を重視し，薬剤性肺障害を強く疑った．

本症例では薬剤開始から 2 年の経過が経っており，2 年前の近医撮影の胸部 X 線写真では異常陰影なく，またこの 2 年間に画像検査がなされておらず，正確な発症日は不明であった．薬歴については記載した薬剤以外，市販薬，漢方薬等の内服はされておらず，その他の薬剤の関与は否定的であった．本症例は画像上，traction bronchiectasis や parenchymal bands といった線維化所見も認めた．これらは時間が経過した間質性肺炎で見られる所見と考えられるので，この症例でも薬剤性肺障害が発症してから数カ月以上経過していた可能性が考えられた．一般的に慢性化した薬剤性肺障害は PSL の反応が悪いと言われているので，今回の症例でプレドニゾロンが著効したことは興味深い所見と考えられた．

また，近年の報告では COP 類似 pattern，HP pattern の薬剤性肺障害の場合，KL-6 は正常値を呈するとの報告があるが，本症例においては KL-6 上昇を認めた．推測の域を超えないが，COP と NSIP は類似の間質性肺炎であり，NSIP との overlap があったのではないかと

考えられられる[12]．いずれにしても，本症例を含む消化器系に作用する薬剤での薬剤性肺障害についてはさらなる症例の蓄積が必要であると思われた．

結　語

1．今回，薬剤性肺障害の起因としては報告例の少ない薬剤であり頻用薬のひとつであるレバミピドによる薬剤性肺障害と思われる1例を経験した．

2．病理学的には器質化肺炎像を呈し，リンパ球を主体とする浸潤による肺胞中隔の線維性肥厚像が認められた．画像所見ではCOP類似patternを呈していた．

3．今回の症例においてDLST陽性が診断の一役を担った．

4．やや時間が経過した薬剤性肺障害と考えられたが，副腎皮質ステロイドによる治療が著効した．

5．間質性肺疾患が疑われた場合，報告例の少ない薬剤においても薬剤性肺障害は鑑別として忘れてはならない疾患である考えた．

文　献

1）田村昌士．薬剤誘起性肺臓炎．三上理一郎編．内科MOOK No22．金原出版，東京，1983；262―269.
2）内多　稔，小松　真，山崎勝也．抗潰瘍剤レバミピドの開発．有機合成科学協会雑誌　1995；53：1077―1089.
3）望月博史，藤森勝也，鈴木栄一，他．レバミピドによると考えられた薬剤性肺炎の1例．日呼吸会誌 2002；40：40―44.
4）本間日臣．新しい肺胞性肺炎・間質性肺炎の臨床．克誠堂出版，東京，1998；135―155.
5）松島秀和，高柳　昇，坂本龍彦，他．ブシラミンによる薬剤性肺炎の1例．日呼吸器会誌　2001；39：55―59.
6）田中春仁，中原康治，後藤紘司．金製剤とブシラミン投与中に発生した薬剤性肺炎の1例．胸疾会誌 1992；30：695―701.
7）木村成志，宮崎英士，松野　治，他．トスフロキサンによる好酸球浸潤を示した薬剤性肺炎の1例．日呼吸会誌　1998；36：618―622.
8）田村亨治，千田金吾，他．薬剤性肺炎の最近の動向．Annual　Review 呼吸器 2000，中外医学社，東京，2000；145―150.
9）佐藤篤彦，他．薬剤誘起肺疾患の理解のために．THE LUNG perspectives　1999；7：15（127）―33（145）.
10）Webb WR, Muller NL, Naidich DP. High-Resolution CT of the Lung. 3rd ed. Philadelphia：Lippincott Williams & Wilkins, 2001；226―233
11）Ohnishi H, Yokoyama A, Yasuhara Y, et al. Circulating KL-6 levels in patients with drug induced pneumonitis. Thorax 2003；58：872―875.

Abstract

A case of drug-induced lung injury due to Rebamipide

Hiroo Kajihara[1], Takeshi Yoshinaga[2] and Sunao Usijima[2]
[1]Department of Radiology
[2]Department of Respiratory Medicine, Kumamoto Chuo Hospital

A 76-year-old man was admitted because of chest discomfort and diffuse pulmonary interstitial shadows. The diagnosis of drug-induced lung injury due to Rebamipide was made based on the transbronchial lung biopsy specimen and Drug Lymphocyte Stimulating Test (DLST) for Rebamipide (Mucosta®). Corticosteroid therapy was effective.