●症　例

肺水腫を繰り返した閉塞型睡眠時無呼吸症候群の１例

矢内原智子[1)]　横場　正典[1)]　久保田　勝[1)]　西井　康人[1)]
宮本　又吉[2)]　阿部　　直[1)]　益田　典幸[1)]　片桐　真人[1)]

要旨：症例は 70 歳の呼吸循環系疾患のない非肥満男性で，睡眠中に発症した痙攣・意識消失発作で過去 4 回の受診歴がある．いずれも症状は数時間以内に軽快していた．夜間終夜ポリグラフ検査にて重症閉塞型睡眠時無呼吸症候群と診断され（AHI 52.4/時），n-CPAP を 10cmH_2O にて導入され，日中の極度な眠気や痙攣は消失した．しかし，CPAP 圧に伴う不快感から，CPAP 圧を 10cmH_2O から 6cmH_2O へ減圧した．その後，日中の眠気は増加し，睡眠中の痙攣が再発したため再入院となった．入院時胸部レントゲン写真で著明な肺水腫を認めた．以前に痙攣・意識消失発作で受診された際の胸部レントゲン写真を再確認したところ，すべてに種々の程度の肺水腫が確認された．また，この肺水腫はいずれも直ちに自然軽快していた．一方，n-CPAP 6cmH_2O 施行下でも，本患者の AHI は 24.7/時と高値であった．以上より，本症例はコントロール不十分な OSAS が痙攣や肺水腫の原因であったと考えられた．

キーワード：閉塞型睡眠時無呼吸症候群，肺水腫，痙攣
Obstructive sleep apnea syndrome，Pulmonary edema，Seizure

はじめに

睡眠時無呼吸症候群は睡眠中に頻回の呼吸停止と中途覚醒を示す病態であり，様々な合併症を引き起こすことが知られている．今回，我々は肺水腫を繰り返し，また，痙攣との関連も示唆された閉塞型睡眠時無呼吸症候群の症例を経験したので報告する．

症　　例

症例：70 歳，男性，無職．

主訴：意識消失．

既往歴：腸結核（昭和 30 年）．腹部大動脈瘤にて手術（平成 9 年）．

生活歴：喫煙・20 本/日（50 年間），飲酒・日本酒 2～3 合/日．

現病歴：平成 10 年 8 月に意識消失のため当院に搬送された．意識は数分で改善し，神経所見に異常なく帰宅した．その後も平成 11 年 4 月と 12 月に同様のエピソードにて搬送されたが頭部 CT，脳波，心電図等の検査に明らかな異常は認めなかった．平成 13 年 2 月 1 日昼寝中に痙攣と意識障害が出現し当院に搬送され入院した．痙攣と意識障害はすぐに改善し，頭部 CT，脳波，心電図等の検査結果に異常はなかった．入院中，入眠時の低酸素血症を認め，また，約 10 年前より睡眠中のいびきと無呼吸を家族から指摘されており，日中の眠気や慢性的な頭痛を自覚していたことから睡眠時無呼吸症候群を疑い，ポリソムノグラフィー（PSG）を施行したところ，無呼吸低換気指数（AHI）が 52.4 回/時間で，経皮的酸素飽和度（SpO_2）の最低値は 76% であり，閉塞型の睡眠呼吸障害を認めた．また，睡眠構築ではステージ II が増加し，ステージ III・IV の深睡眠が減少していた．このため，重症な閉塞型睡眠時無呼吸症候群（OSAS）と診断し n-CPAP（10cmH_2O）を導入し，退院した．以後，外来に通院していたが，本人の希望で n-CPAP を 6 cmH_2O に変更した．その後，昼間の眠気が強くなり，平成 13 年 10 月 21 日居眠り運転による交通事故を起こした．翌日の夜間就寝中に痙攣と意識障害を呈し，当院に搬送され緊急入院した．

入院時現症：身長 164cm，体重 64kg,BMI 23.8Kg/m^2．血圧 124/74mmHg．脈拍 80 回/分，整．体温 37 度．意識清明．貧血なし．黄疸なし．チアノーゼなし．呼吸音は全肺野に喘鳴を認める．心音純．腹部平坦，軟，圧痛なし．手術創を認める．四肢浮腫なし．ばち指なし．神経学的異常所見なし．

検査所見（Table 1）：白血球 11,800/μl と上昇し，生化学検査では LDH 540IU/L，CPK 268U/L と上昇を認めた．脳波では明らかな発作波は認めず，頭部 MRI で

〒228-8555　神奈川県相模原市北里 1―15―1
[1)]北里大学呼吸器内科
[2)]けいゆう病院内科

（受付日平成 18 年 1 月 11 日）

Table 1　Laboratory findings

Urinaly Examination		Blood Chemistry		Ultrasound Cardiograph	
Protein	(−)	T.P.	6.7 g/dl	Ejection Fraction	68%
Sugar	(−)	T.Bil.	0.6 g/dl	Left ventricular wall motion is good	
Blood	(−)	GOT	27 IU/L	Inferior Vena Cava does not enlarge	
		GPT	16 IU/L		
Blood Gas Analysis (Room Air)		ALP	106 IU/L	Pulmonary Function Test	
pH	7.45	LDH	540 IU/L	VC	3,600 ml
$PaCO_2$	36.2 Torr	CPK	268 IU/L	%VC	110.7%
PaO_2	57.9 Torr	BUN	20 mg/dl	$FEV_{1.0}$	2,130 ml
HCO_3^-	25.1 mEq/L	Creat.	0.92 mg/dl	$FEV_{1.0\%}$	64.4%
BE	1.6 mmol/L	Na	137 mEq/L		
		K	4.6 mEq/L	Polysomnograph (without n-CPAP)	
Hematology		Cl	101 mEq/L	Apnea Index	17.2/hr
WBC	11,800/mm^3	Ca	8.1 mEq/L	Apnea Hypopnea Index	52.4/hr
Neut	66.7%			Lowest SpO_2	76%
Eos	0.8%	Serology		Sleep Stage	
Lymph	21.7%	CRP	less than 0.3 mg/dl	Stage Ⅰ	23.6%
Mono	10.0%			Stage Ⅱ	50.4%
Baso	0.8%			Stage Ⅲ	3.5%
RBC	460×10^4/mm^3			Stage Ⅳ	0%
Hb	15.3 g/dl			REM	14.8%
Ht	44.1%				
Plt	13.9×10^4/mm^3				

Fig. 1　Chest roentgenogram during admission. Pulmonary edema is seen in the upper and middle lung fields.

Fig. 2　Repeat chest roentgenogram 8 hours later shows decreased pulmonary edema.

は微小な多発性脳梗塞の所見を認めた．心電図は異常なく，心臓超音波検査では左心機能は良好．入院時の動脈血液ガス分析では，PaO_2 57.9torr，$PaCO_2$ 36.2torr（室内気吸入下）と低酸素血症を認めた．呼吸機能検査では％VC は 110.7％，$FEV_{1.0\%}$ 64.4％ と，軽度の閉塞性換気障害を認めた．

胸部レントゲン写真（Fig. 1）：入院時胸部レントゲン写真では，左上中肺野に強い浸潤影を認める．

入院後経過：入院時，すでに痙攣は消失しており意識も清明となった．低酸素血症を認めたが，安静と酸素吸入にて経過観察したところ，入院 8 時間後には低酸素血症は改善し，肺野に淡い浸潤レントゲン所見も改善した（Fig. 2）．本症例は，今回の入院（Fig. 3，矢印 E）以前にも睡眠中の意識消失や痙攣での搬送歴があり，過去に搬送された際のレントゲン写真を再確認したところ，程度の差はあるが，すべての搬送時胸部レントゲン写真上で，肺野に淡い浸潤レントゲン所見を認めていた（Fig. 3，矢印 A～D）．いずれの際も，明らかな呼吸器感染症

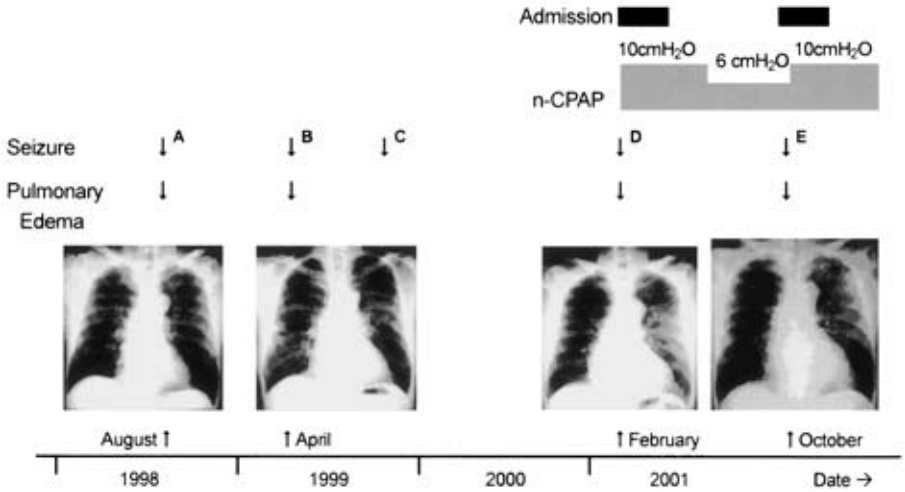

Fig. 3 Clinical course

This patient had seizures during sleep several times (arrow A to D) prior to this admission (arrow E). Remarkable pulmonary edema was shown on his chest X-ray films each time.

Table 2 Previous Reports of Pulmonary Edema Develops After Sleep Apnea Syndrome

	Age (yrs.) Gender	Height (cm) Body weight (kg) BMI (kg/m^2)	Complication	Polysomnograph	Treatment of OSAS
Chaudhary, et al 1982	20 Female	160 154 60.1	—	AI 65/hr Lowest SpO_2 30%	Tracheostomy
Chaudhary, et al 1984	29 Male	— 136 —	—	AI 95/hr Lowest SpO_2 26%	Tracheostomy
Lian, et al 1994	48 Male	— — 23	Diabetes Mellitus Myocardiac Infarction	AHI 27/hr Lowest SpO_2 80%	n-CPAP
Present Case	70 Male	164 64 23.8	—	AHI 52.4/hr † Lowest SpO_2 76% †	n-CPAP

AI: Apnea Index, AHI: Apnea Hypopnea Index, BMI: Body Mass Index, † : without n-CPAP

状は認められず，血液検査でも炎症所見は認めず，抗菌薬の投与なしで浸潤影が自然消退していたことから，胸部レントゲン写真の所見は肺水腫によるものと考えた．また，今回の入院中に測定した n-CPAP 6cmH_2O 施行下での AHI は 24.7 回/時間，SpO_2 の最低値は 82% であった．以前からの臨床経過や種々の検査所見から，本症例は OSAS に関連して痙攣や肺水腫を繰り返していたものと考えられた．このため，CPAP を初期導入圧であった 10cmH_2O に再変更し，AHI が 5.4 回/時間，SpO_2 の最低値が 86% に改善したことを確認の後，退院とした．以後，現在まで肺水腫，痙攣および意識消失発作などの症候の再発は認められていない．

考　察

急性上気道閉塞に関連する肺水腫は 1977 年ころから報告されており，Travis[1] らの小児のクループや喉頭蓋炎による合併症例，Oswalt[2] らの成人での異物や腫瘍による上気道閉塞例である．上気道閉塞の原因の一つである閉塞型睡眠時無呼吸症候群（OSAS）に関連する肺水腫は，Chaudhary[3] や Liam[4] らにより報告されている．これらの報告では，症例は重症な OSAS であり，1 例は AHI が 27 回/時間程度であったが心筋梗塞後の症例であった（Table 2）．いずれの症例も OSAS の診断確定までに肺水腫を繰り返している[3)4)]．また，Galvis ら[5] は急性上気道閉塞に対して行った気管切開などの気道確保の後に，肺水腫を生じた 3 例を報告している．さらに，OSAS では気管切開後に肺水腫を認める頻度が高いという報告もある[6]．Fletcher ら[7] は麻酔犬を用い，繰り返す気道閉塞モデルを作成して循環動態や組織学的検討を行い，気道閉塞群ではガス交換障害やシャント率の上昇

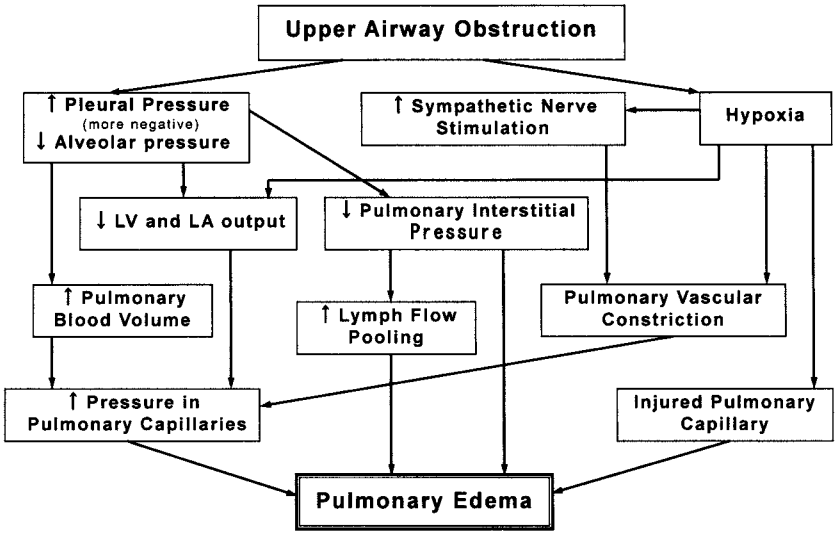

Fig. 4　Mechanism of pulmonary edema associated with upper airway obstruction.

が認められ，組織学的に肺水腫が認められたことを明らかにし，OSAS では潜在的に肺水腫が存在することを報告している．これらの症例報告ならびに研究から類推されている，OSAS に伴う肺水腫発生のメカニズムを Fig. 4 に示す．上気道閉塞による吸気時の胸腔内圧の強い急激な低下は肺血流の増加や毛細血管内圧の上昇を招き，また，血管周囲静水圧の低下やリンパ流の鬱滞等を引き起こし，肺水腫が発生する原因を作りだすと考えられる．一方，低酸素血症による肺血管攣縮や血管損傷なども肺水腫の成因となりうる．また，繰り返す，上気道の閉塞と開放による胸腔内圧の大きなスウイングも，肺血管損傷をひきおこす原因となりうる．OSAS では，これら様々な要因で肺水腫がひきおこされると考えられる[1)5)]．

本患者は非肥満（BMI＜25kg/m^2）であったが，AHI は 52.4 回/時間であり，重症 OSAS であった．佐藤[8)]は，日本人が人種的に，わずかな体重増加で OSAS を発症しやすい顔面頭蓋であると報告しており，本症例も日本人特有の顔面頭蓋の形態的要因ならびに加齢変化が非肥満でありながら重症の OSAS を生じさせた主たる原因であると考えられた．

痙攣と OSAS との関連については，睡眠時無呼吸症候群の患者の 4% で痙攣がみられ，多くは夜間に痙攣が見られていることが報告されている[9)]．また，Malow ら[10)]は，痙攣患者に PSG を施行したところ，全体の約 33% に OSAS が認められたことを報告している．OSAS に伴う痙攣誘発の機序は，現在までのところ充分には解明されていないが，睡眠中の無呼吸による低酸素血症の影響のみでなく，睡眠の分断化によって睡眠ステージが変化する回数が増加することも影響している可能性が考えられる[10)]．

痙攣は，また，神経原性肺水腫の原因の一つとしてよく知られているが，臨床的にその頻度はきわめて少ない．Johnston ら[11)]は動物実験モデルにおいて，痙攣時に肺動脈圧と左房圧を上昇しないように処理を行うと，間質リンパ流が上昇しないことを示し，痙攣時の中枢神経系からの交感神経刺激による肺血管内圧の上昇が神経原性肺水腫が生じる主たる原因であると結論づけている．本症例では非痙攣時に中枢神経系に器質的異常を疑わせるような神経学的異常所見を認めておらず，頭部 MRI でも微小な多発性脳梗塞の所見を認めるのみであった．また，脳波検査でも明らかな発作波は認めなかった．しかしながら，本例において OSAS や OSAS に伴う低酸素血症とともに出現した痙攣が，神経原性肺水腫を発症させた可能性も考えられた．

本症例は，①心機能に明らかな異常が認められない．②脳波上，明らかなてんかん波が認められない．③痙攣および意識消失発作は必ず睡眠中に見られる．④毎回肺水腫を伴う．⑤ n-CPAP の有無に関わらず，痙攣，意識消失発作および肺水腫が認められる時期には中等度以上の OSAS を認める．などの点から，先に述べた文献的考察も併せ，OSAS に伴う胸腔内圧の著明な変動，低酸素血症ならびに痙攣誘発によって，肺水腫を繰り返し発症した症例と考えた．

引用文献

1）Travis KW, Todres ID, Shannon DC, et al. Pulmonary edema associated with croup and epiglottitis. Pediatrics 1977 ; 59 : 695―698.

2）Oswalt CE, Gates GA, Holmstrom MG, et al. Pulmonary edema as a complication of acute airway ob-

struction. JAMA 1977 ; 238 : 1833—1835.
3）Chaudhary BA, Ferguson DS, Speir WA, et al. Pulmonary edema as a presenting feature of sleep apnea syndrome. Chest 1982 ; 82 : 122—124.
4）Liam CK, Liao CM, Kannan P, et al. Recurrent acute pulmonary edema associated with obstructive sleep apnea. Singapore Med J 1994 ; 35 : 411—413.
5）Galvis AG, Stool SE, Bluestone CD, et al. Pulmonary edema following relief of upper airway obstruction. Ann Otol Rhinol Laryngol 1980 ; 89 : 124—128.
6）Burke AJ, Duke SG, Clyne S, et al. Incidence of pulmonary edema after tracheotomy for obstructive sleep apnea. Otolaryngol head neck surg 2001 ; 125 : 319—323.
7）Fletcher EC, Proctor M, Yu J, et al. Pulmonary edema develops after recurrent obstructive apneas. Am J Respir Crit Care Med 1999 ; 160 : 1688—1696.
8）佐藤　誠．睡眠時無呼吸症候群の診断と治療　I. 総論　2. 日本人の骨格との関係．日内会誌　2003 ; 93 : 1077—1083.
9）Sonka K, Juklickova M, Pretl M, et al. Seizures in sleep apnea patients : occurrence and time distribution. SB Lek 2000 ; 101 : 229—232.
10）Malow BA, Levy K, Maturen K, et al. Obstructive sleep apnea is common in medically refractory epirepsy patients. Neurology 2000 ; 55 : 1002—2000.
11）Johnston SC, Darragh TM, Simon RP, et al. Postictal pulmonary edema requires pulmonary vascular pressure increases. Epilepsia 1996 ; 37 : 428—432.

Abstract

Recurrent pulmonary edema associated with obstructive sleep apnea syndrome

Tomoko Yanaihara[1)], Masanori Yokoba[1)], Masaru Kubota[1)], Yasuto Nishii[1)], Matakichi Miyamoto[2)], Tadashi Abe[1)], Noriyuki Masuda[1)] and Masato Katagiri[1)]
[1)]Respiratory Medicine, Kitasato University
[2)]Keiyu Hospital

A 70-year-old non-obese man with no history of cardiopulmonary disease presented 4 times to the emergency room because of sudden onset of seizure during sleep. Each time he recovered within a few hours without any medication. Nocturnal polysomnographic recording revealed severe obstructive sleep apnea syndrome (OSAS, AHI 52.4/Hr). Nasal continuous positive airway pressure (n-CPAP) therapy was performed with 10cmH_2O of pressure. His symptoms of severe daytime sleepiness and seizure were diminished. CPAP was decreased from 10cmH_2O to 6 cmH_2O later, because the patient complained with its high pressure. He then felt daytime sleepiness and suffered seizures during sleep again, and was re-admitted to our hospital. Chest roentgenogram taken at this admission showed remarkable pulmonary edema. We found that the pulmonary edema was recognized every time on his chest roentgenogram taken when he complained seizure. In addition, subsequesnt roentgenograms also showed that the pulmonary edema was diminished soon. On the other hand, his AHI was high (24.7/hr) even when he was under 6cmH_2O of n-CPAP. We concluded that incompletely treated OSAS might lead not only to pulmonary edema, but also to seizures in this patient.