●症　例

抗癌化学療法後に併発した帯状疱疹による横隔神経麻痺の１例

森永亮太郎　松永　直子　岩田　敦子　岸　建志
時松　一成　永井　寛之　門田　淳一

要旨：症例は 61 歳の女性．肺腺扁平上皮癌の術後経過観察中に縦隔，肺門リンパ節腫大が認められたため，抗癌化学療法目的で当科へ入院となった．術前療法と同じレジメンで化学療法を施行したが，有害事象として Grade3 の白血球減少が認められた．化学療法施行後 19 日目に右上肢と右前胸部に痛みを伴う小水疱が多数出現し，帯状疱疹の診断に至った．抗ウイルス剤の使用により，皮疹は消退傾向を示したが，皮疹出現後 18 日目の胸部レントゲン写真で右横隔膜の挙上が認められ，臨床経過から帯状疱疹後の横隔神経麻痺と考えられた．帯状疱疹は通常知覚神経領域に痛みや水疱をもたらす疾患として知られているが，運動神経麻痺を呈することがある．しかし，そのほとんどが脳神経麻痺であり，本症例のように横隔神経麻痺を呈した症例は稀である．

キーワード：帯状疱疹，横隔神経麻痺，抗癌化学療法
Herpes zoster，Diaphragmatic paralysis，Anticancer chemotherapy

はじめに

帯状疱疹は日常診療において，しばしば遭遇し，通常知覚神経の走行に一致して有痛性の小水疱をきたす疾患である．まれに運動神経にまで炎症が波及し，麻痺を呈することが知られているが，Ramsey-Hunt 症候群に代表されるように，そのほとんどが脳神経麻痺である．今回我々は帯状疱疹後に発症した横隔神経麻痺の１例を経験したので報告する．

症　　例

症例：61 歳，女性，主婦．

主訴：特になし．

既往歴：高血圧，高脂血症（ともに内服加療中），2 型糖尿病（食事療法）．

生活歴：喫煙歴なし．アルコールは機会飲酒程度．

現病歴：2003 年 6 月の検診で胸部レントゲン写真の異常を指摘され，同年 7 月精査のため当科へ第 1 回目入院となる．精査の結果，IIIA 期（c-T2N2M0）の非小細胞肺癌と診断し，抗癌化学療法（シスプラチン 80mg/m^2 day1，ビノレルビン 25mg/m^2 day1，8　3 週間隔）を 2 クール施行した．抗腫瘍効果は partial response（PR）であり，同年 9 月に当院呼吸器外科にて右上葉切除術とリンパ節廓清が施行され，術後病理診断は腺扁平上皮癌であった．しかしながら，同年 12 月には両側性に頸部および鎖骨上リンパ節に再発をきたしたため，同病変の郭清術が施行された．その後 2004 年 1 月からはテガフール・ウラシル配合剤の内服が開始され，しばらく外来で経過観察されていたが，胸部 CT で縦隔および右肺門リンパ節の腫大が認められるようになったため，同年 5 月当科へ再入院となった．

Fig. 1　Chest radiograph on admission, showing slightly elevated right diaphragm because of upper lobectomy of the right lung.

〒879-5593　大分県由布市挾間町医大ヶ丘 1 丁目 1 番地
大分大学医学部第二内科医局

（受付日平成 18 年 3 月 8 日）

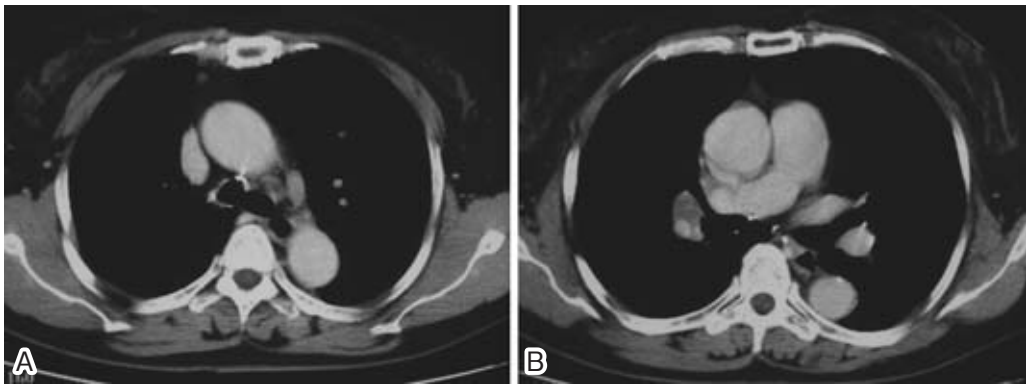

Fig. 2　CT scan on admission revealed swelling of subaortic LN (A) and interlobar LN (B).

Table 1　Laboratory data on admission

Hematology		Biochemistry			
WBC	5,100/m^3	TP	7.6 g/dl	T-cho	221 mg/dl
Neut	64.7%	Alb.	4.9 g/dl	TG	248 mg/dl
Lym	28.1%	T-bil	1.0 mg/dl	Glu	116 mg/dl
Mono	5.1%	GOT	23 IU/*l*	CRP	0.22 mg/dl
Eos	1.7%	GPT	23 IU/*l*	T-marker	
Baso	0.4%	ALP	356 IU/*l*	CEA	2.7 ng/dl
RBC	446 万/ m^3	AMY	90 IU/*l*	SCC	1.5 ng/dl
Hb	13.8 g/dl	LDH	295 IU/*l*	シフラ	5.1 ng/dl
Plt	13.5 万/ m^3	CK	34 IU/*l*	SLX	57.6 U/ml
PT	114.6%	BUN	20 mg/dl	NSE	16.0 ng/dl
APTT	107.3%	Cr	0.6 mg/dl		
Fib.	384 mg/dl	Na	144 mEq/*l*		
HbA1c	6.35%	K	3.9 mEq/*l*		

入院時現症：身長 148cm，体重 60kg，体温 36.7℃，血圧 104/73mmHg，脈拍 72/分，整．呼吸音は清で，心音では心尖部で LevineII/VI の汎収縮期雑音を聴取した．右側胸部，頸部に手術痕あり．腹部は平坦で軟．四肢，関節に異常所見なし．浮腫はなく，表在リンパ節は触知しなかった．

入院時胸部レントゲン写真（Fig. 1）：右上葉切除術後であり，右横隔膜はやや高位である．明らかな肺野病変を認めなかった．

入院時胸部 CT（Fig. 2A，2B）：大動脈下リンパ節および右葉気管支間リンパ節の腫大が認められた．

検査成績（Table 1）：血算では特に異常所見なく，生化学では総コレステロール，中性脂肪，LDH，空腹時血糖がやや高い値を示していた．また腫瘍マーカーでは，CEA，SLX，NSE がそれぞれ高値を示していた．

入院後経過：当科入院後，2004 年 5 月 24 日より術前療法として有効であった抗癌化学療法（シスプラチン 80 mg/m^2 day1，ビノレルビン 25mg/m^2 day1，8　3 週間隔）を施行した．化学療法に伴う主な有害事象は骨髄抑制であり，投与 2 週間後には白血球 1,300/mm^3，好中球 260/mm^3 とそれぞれ Grade3，Grade4 の血球減少が認められた．この頃より，右肩から右手掌にかけての疼痛を訴えるようになり，化学療法後 19 日目（症状出現後 5 日目）には同部と右前胸部に小水疱が多数出現した．帯状疱疹と診断し，ビダラビン軟膏塗布とアシクロビル 750mg/日の点滴（5 日間）を開始した．また皮疹出現時の水痘・帯状ヘルペスウイルスの血清抗体価（EIA）は IgG が 4.29（＜0.80），IgM が 214.0（＜2.0），補体結合反応が 64 倍（＜4 倍）と著明な上昇が認められた．皮疹は徐々に消退傾向を示したものの，帯状疱疹後の神経痛は残存した．6 月 29 日（化学療法施行後 36 日目）の胸部レントゲン写真では，6 月 22 日には存在しなかった右横隔膜の挙上が認められ，深吸気・深呼気撮影（Fig. 3A，3B）でも右横隔膜の高さは不変であった．これに伴う自覚症状はなかったものの，仰臥位での SpO2 は帯状疱疹罹患前の 98% から 91% へと低下が認められた．

臨床経過からは，帯状疱疹後に横隔神経麻痺を伴ったものと考えられた．その後残存する神経痛に対し，硬膜

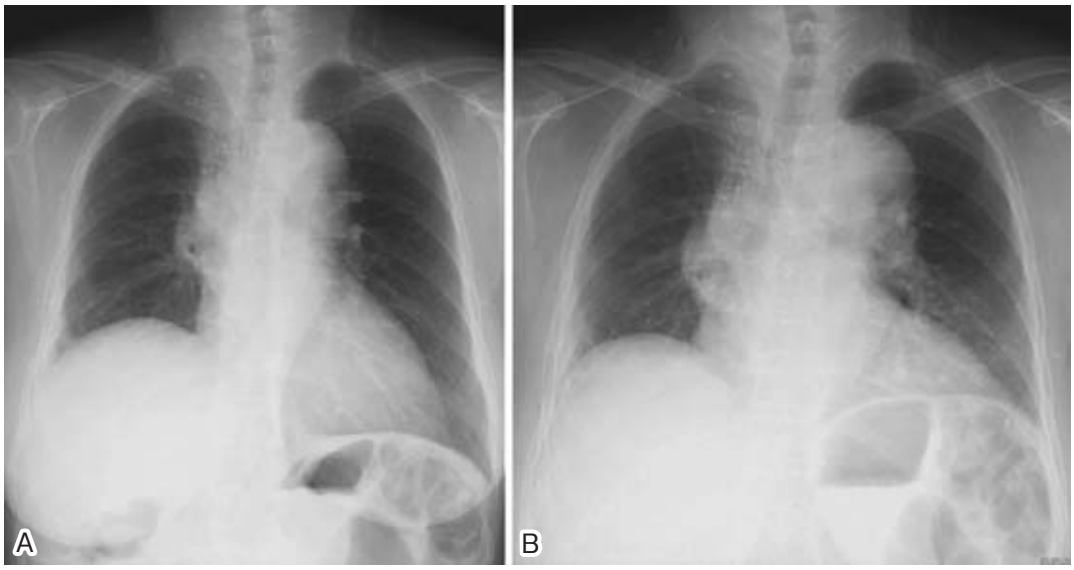

Fig. 3 Chest radiographs in the standing position eighteen days after suffering painful vesicular eruption; inspiratory phase (A), and expiratory phase (B). The right diaphragm was elevated in both phases, and its motion was poor.

外ブロックをおこない疼痛は軽減したものの，右横隔膜挙上は原疾患の増悪により死亡するまで改善しなかった．

考　察

帯状疱疹は日常診療において，しばしば遭遇し，加齢，疲労，ストレス，悪性腫瘍，重症感染症，免疫抑制薬や抗悪性腫瘍薬の使用などによる宿主の細胞性免疫低下を契機に，脊髄後根神経節などに潜伏した水痘・帯状疱疹ウイルスが再活性化することによって発症する疾患である．通常知覚神経の走行に一致して有痛性の小水疱をきたすが，まれに運動神経にまで炎症が波及し，麻痺を呈することが知られている．帯状疱疹と運動神経麻痺の関係については，1866 年に Broadbent[1]によって最初に報告されており，帯状疱疹後に運動神経麻痺を併発した症例の剖検組織において，前角細胞や前根にも炎症性変化や変性壊死が存在することが，その後病理学的にも認められている[2)~4)]．また諸家の報告では，帯状疱疹に運動神経麻痺を併発する頻度は 0.5～5%[5)~8)]とされているものの，その多くは Ramsey-Hunt 症候群に代表されるように，脳神経麻痺であり，横隔神経麻痺を呈した報告は少ない．また運動神経麻痺の予後は比較的良好とされており，50～70% の症例が改善，もしくはほぼ改善を示すと報告されている[9)]．

一方，横隔神経は第 3～5 頸神経から起こり，鎖骨下動静脈間を通って胸腔内へ入ったのちに横隔膜上面へ達し呼吸運動を担う神経である．また，その麻痺は様々な原因によって起こることが報告されており，片側性の場合，胸郭内の腫瘍による神経の圧迫浸潤や頸胸部の手術が多いとされているが，原因が特定できないことも多い[10)]．稀ではあるがウイルス感染後に横隔神経麻痺を呈することが知られており，帯状疱疹と横隔神経麻痺の関係に関しては 1949 年に Halpern & Covner[11)]により最初の報告がなされている．その後，幾つかの報告が散見されるが，林ら[12)]は，高齢発症が多く，性差はないこと，また皮疹は C3～5 領域の一部を含み，全例で皮疹と同側に横隔神経麻痺が認められていること，ほとんどの例で改善が認められなかったことを報告している．

本症例でも，C5～Th2 領域に皮疹が認められており，これらの特徴と一致する所見であった．また本症例は，胸部および頸部の術後であるものの既に 6 カ月以上経過しており，横隔神経麻痺出現時に右横隔神経の走行に一致するような頸部および胸郭内病変はなく，抗癌化学療法により胸腔内リンパ節病変の増大も認められなかった．今回抗悪性腫瘍薬として用いたシスプラチンとビノレルビンは，ともに神経毒性を有することが知られているものの，その多くが末梢神経障害であること，総投与量がシスプラチン 240mg/m^2，ビノレルビン 150mg/m^2 と比較的少ないこと，また検索しえた限りこれらの薬剤による横隔神経麻痺はこれまで報告されていないことから，薬剤により横隔神経麻痺が惹起された可能性はきわめて低いと考えられた．これらを鑑み，また臨床経過と併せて帯状疱疹による横隔神経麻痺と診断した．

帯状疱疹に伴う運動神経麻痺の 75% は，皮疹出現後 2～3 週間以内に認められるとされているが[11)]，片側の横隔神経麻痺の場合無症状で経過することも多い[13)]．その

ため，その後の医療機関受診の際に偶然発見され，特発性横隔神経麻痺と診断されている症例も多いのではないかと推測される．片側性横隔神経麻痺を呈する症例では，頸部帯状疱疹の既往も検討すべきと思われた．

文　献

1）Broadbent WH. Br Med J 1866 ; 2 : 460.
2）Spiers ASD. Med J Aust 1963 ; 1 : 850—853.
3）湯田康正，他．外科治療　1979 ; 40 : 731—737.
4）本田　仁，他．臨床神経　1984 ; 24 : 581—585.
5）Gupta SK, Helal BH, Kiely P. The prognosis in zoster paralysis. J Bone Joint Surg Br 1969 ; 51 : 593—603.
6）Akiyama N. Herpes zoster infection complicated by motor paralysis. J Dermatol 2000 ; 27 : 252—257.
7）Grant BD, Rowe CR. Motor paralysis of the extremities in herpes zoster. J Bone Joint Surg Am 1961 ; 43A : 885—896.
8）Thomas JE, Howard FM Jr. Segmental zoster paresis—a disease profile. Neurology 1972 ; 22 : 459—466.
9）McAllister RK, et al. Thoracic motor paralysis secondary to zoster sine herpete. Anesthesiology 2002 ; 97 : 1009—1011.
10）Fraser RS, et al. Fraser and Pare's diagnosis of the chest, 4th ed. Philadelphia : Sauders, 1999 ; 2987—3010.
11）Halpern SL, Covner AH. Motor manifestations of herpes zoster. Report of a case of associated permanent paralysis of the phrenic nerve. Arch Int Med 1949 ; 84 : 907—916.
12）林　瑞世，早川　実，柏井中治郎．左側横隔膜麻痺を来した頚部帯状疱疹の1例．皮膚科の臨床　1991 ; 33 : 311—315.
13）Riley EA. Idiopathic diaphragmatic paralysis ; a report of eight cases. Am J Med 1962 ; 32 : 404—416.

Abstract

A case of diaphragmatic paralysis caused by herpes zoster after anticancer chemotherapy

Ryotaro Morinaga, Naoko Matsunaga, Atsuko Iwata, Kenji Kishi, Issei Tokimatsu, Hiroyuki Nagai and Jun-ichi Kadota

Second Department of Internal Medicine, Oita University Faculty of Medicine

A 61-year-old woman who had been followed up after resection of lung cancer (adenosquamous cell carcinoma), was admitted to our hospital because of recurrence. She received systemic anticancer chemotherapy and the chief adverse event was leukopenia (Grade 3). Nineteen days after initiating chemotherapy, she suffered painful vesicular eruption on the right upper limb and the right upper hemithorax which was diagnosed as herpes zoster. After treatment with anti-viral drugs the vesicular eruption disappeared, but chest X-ray film revealed a right diaphragmatic relaxation. Although herpes zoster virus usually affects sensory nerves and causes painful vesicular eruption, it can also damage motor nerves. Herpes zoster virus almost affects cranial nerves, but it should be considered as the cause of diaphragmatic paralysis in this case.