●症　例

Mesalazineによる薬剤性胸郭内病変を呈した潰瘍性大腸炎の2例

町田　久典[1)]　篠原　　勉[2)]　畠山　暢生[1)]
稲山　真美[1)]　細川恵美子[1)]　大串　文隆[1)]

要旨：Mesalazineに対するアレルギー反応が原因と考えられる薬剤性胸郭内病変を呈した潰瘍性大腸炎の2例を経験した．症例1は26歳男性．Mesalazineの内服が開始されて1カ月後より38度台の発熱，咳，労作時の息切れが出現．胸部X線写真で両側の浸潤影を認めたため入院．症例2は27歳の女性．Mesalazine開始約2週間後に発熱と吸気時に増強する左胸背部痛があり受診．胸部CTで左胸水貯留の所見が得られ，入院．ともに，Mesalazineに対するdrug-induced lymphocyte stimulation testが陽性であった．症例1は気管支鏡検査により好酸球性肺炎と診断し薬剤の中止とステロイド療法で改善し，症例2は胸膜炎の診断で薬剤の中止のみで軽快した．

キーワード：薬剤性胸郭内病変，メサラジン，好酸球性肺炎，胸膜炎
Drug-induced intrathoracic lesion，Mesalazine，Eosinophilic pneumonia，Pleuritis

緒　　言

近年薬剤性の肺障害は，特に日本人が欧米人と比べて発生頻度が高いこともあり，関心が高まってきている[1)]．Mesalazine（5-aminosalicyic acid：5-ASA）は，軽～中等症の潰瘍性大腸炎（ulcerative colitis：UC）の治療において緩解導入に有効とされ使用されている薬剤であり[2)]，副作用を少なくする目的でSalazosulphapyridineよりサリチル酸であるSulphapyridineを除いたものであるが[3)]，それでも同薬剤による副作用としての肺障害の報告が散見される[4)~6)]．今回我々はMesalazineによるアレルギー反応が原因と思われる薬剤性の胸郭内病変を2例（好酸球性肺炎と胸膜炎）経験したので報告する．

症　　例

症例1：26歳，男性．

主訴：発熱，全身倦怠感，乾性の咳，労作時の息切れ．

現病歴：粘血便が出現するようになり，2カ月後大腸内視鏡検査にて潰瘍性大腸炎と診断された．以後Mesalazine（2,250mg/日）の内服により加療され，下痢・粘血便は改善し経過は良好であった．約1カ月後，38度台の発熱，咳，労作時の息切れが出現したため，近医を受診．抗菌薬を処方されるも改善を認めなかったため1週間後に近医を再診したところ，胸部X線写真で両側性の濃厚な浸潤影を指摘されたため，当院へ紹介入院となった．

既往歴：特記事項なし．

家族歴：特記事項なし．

入院時現症：身長157cm，体重49kg，血圧100/70 mmHg，脈拍100/分・整，体温40.6℃，SpO_2 89%（室内気），呼吸数24/分．

意識は清明．結膜に黄疸なし．表在リンパ節腫脹なし．心・肺に雑音なし．腹部に異常を認めず．

入院時検査所見をTable 1に示す．好中球増加とCRP高値に加え動脈血酸素分圧の低下を来していた．入院時の胸部X線写真（Fig. 1）で，両側の上肺野に辺縁優位の浸潤影を認め，胸部CT（Fig. 2a，b）でも，両側肺野の外側を中心にairbronchogramを伴う浸潤影が確認された．細菌性肺炎を疑い，Mesalazineは継続のままでセフメタゾールの投与を開始したが，入院第7日を経過しても発熱や炎症所見が改善せず，末梢血好酸球数も入院時585/μlから1,546/μlまで上昇していたため，セフメタゾールを中止し気管支鏡検査を実施．気管支肺胞洗浄液（BALF）で，細胞数の増加と著明な好酸球の増多を認め（Table 1），プレドニゾロン30mgの投与を開始したところ，翌日には解熱した．後に血液検査ではMesalazineによる薬剤誘発性リンパ球刺激試験（drug-induced lymphocyte stimulation test：DLST）が陽性（Table 1）と判明した為，薬剤性の肺障害（好酸球性肺炎）と診断．治療開始12日後にはFig. 3にあるように浸潤影は著明に改善した．その後はプレドニゾロンを漸

〒780-8077　高知県高知市朝倉西町1丁目2番25号
[1)]独立行政法人国立病院機構高知病院呼吸器科
[2)]同　臨床研究部

（受付日平成22年12月20日）

減しているが再燃を認めていない．

症例 2：27 歳，女性．

主訴：発熱，左胸・背部痛．

現病歴：2 年程前より間欠的に起こる下痢と血便を主訴に受診し，大腸内視鏡検査で，潰瘍性大腸炎と診断され，Mesalazine（1,500mg/日）で治療が開始された．2 週間後，下痢の改善を認めなかったため Salazosulphapyridine の坐剤（500mg）が 1 日 2 個追加された．しかし，その日より 39℃ を超える発熱が出現したため，翌日に近医を受診．感染性腸炎としての治療が開始されたが左胸・背部痛が出現するようになった．胸部 CT では胸水貯留の所見が得られ，胸痛の症状も増強傾向にあったことから胸膜炎の疑いで当院に紹介入院となった．

既往歴：特記事項なし．

家族歴：特記事項なし．

入院時現症：身長 155cm，体重 67kg，血圧 101/56 mmHg，脈拍 95/分，整，体温 37.8℃．

結膜に貧血・黄疸なし甲状腺腫なし，心雑音なし，肺音の複雑音は聴取せず，腹部は平坦で圧痛なし，肝・脾・腎を触知せず，四肢末端で表在リンパ節の腫大なし，浮腫なし，その他異常所見なし．

入院時検査所見を Table 2に示す．好中球増加と CRP 高値を認めた．入院時胸部 X 線写真（Fig. 4）では，疼痛による吸気不足の影響を考慮しても軽度の CTR の拡大と左側の胸水を認め，痛みの症状から左胸膜炎が疑われた．入院後も前医に引き続き抗菌薬の投与を継続したが，経過中に右胸水も出現した．しかし，左右ともに胸水は少量であり，胸水穿刺による検査は行えなかった．薬剤性の胸膜炎を考慮して Salazosulphapyridine と Mesalazine の投与を中止したところ胸痛の消失を認め，Mesalazine に対する DLST が陽性（Table 2）であったことから Mesalazine による薬剤性胸膜炎と診断した．その後，胸水は消失，胸膜炎は治癒したが（Fig. 5），Me-

Table 1　Laboratory data on admission (case 1)

WBC	13,920/μl	T-Bil	0.41 mg/dl
Neu	83.1%	Alb	2.8 g/dl
Lym	9.8%	AST	187 IU/*l*
Mon	2.8%	ALT	220 IU/*l*
Eos	4.2%	ALP	420 IU/*l*
Bas	0.1%	γ-GTP	113 IU/*l*
RBC	504×10^4/μl	BUN	8.6 mg/dl
Ht	38.8%	Cre	0.61 mg/dl
Hb	12.7 g/dl	TP	7.2 g/dl
Plt	68.2×10^4/μl	CRP	11.16 mg/dl
		<ABG> (room air)	
KL-6	304 U/ml	pH	7.444
		$PaCO_2$	30.1 Torr
<BALF>		PaO_2	55.1 Torr
Cell count	9.67×10^5/ml	HCO_3^-	20.3 mmol/*l*
Eos.	67%	DLST 597 cpm (Cont. 288 cpm)	S.I. 207%
Lymph.	13.5%		
Neut.	16%		
Macrophage	3.5%		

Fig. 1　Chest X-ray film on admission (case 1). Consolidations in bilateral upper fields are seen, especially peripherally.

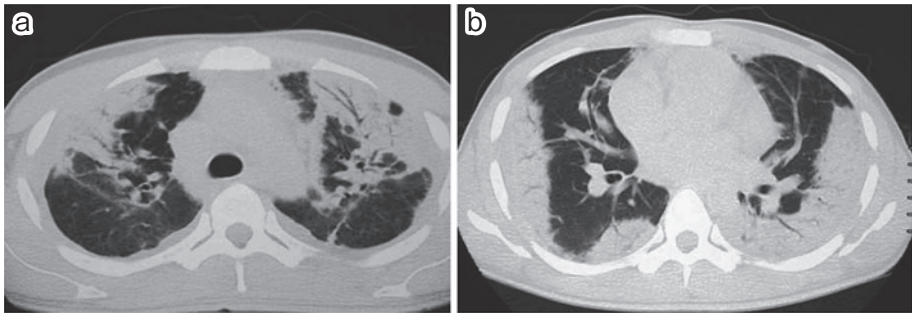

Fig. 2a & b　Chest CT scan of case 1. Bilateral consolidation with an airbronchogram and bilateral effusion can be seen.

salazine の再開は行っていない．

考　察

副作用軽減の目的で開発，使用されている Mesalazine であるが，近年この薬剤による過敏症も報告され，中には肺障害の報告も見られるようになっている．肺障害としては間質性肺炎が多く好酸球性肺炎がこれに次ぐが，胸膜炎・心膜炎なども報告されている[4)~13)]．Foster らの報告では，Mesalazine の投与開始から肺障害の発症までの期間は5日から44カ月と様々であり，発症に用量依存性はないとしている[13)]．一方，炎症性腸疾患の腸管外合併症としての肺病変の検討では，気道病変の頻度が高く間質性肺炎がこれに次ぎ，胸膜炎の頻度は低い[14)15)]．

Fig. 3 Chest X-ray film after improvement (case 1). Bilaterally, only slight consolidation remained.

したがって，広範な肺胞性陰影を呈する肺病変や胸膜炎は潰瘍性大腸炎の腸管外合併症としては典型的では無く[16)]，2症例ともに DLST が陽性であり，アレルギー性の発症機序が考えられた．一般的に DLST が陽性になるには1カ月以上かかることが多いとの報告や[17)]薬疹症例での DLST の陽性率は 42% であったという報告もあり[18)]，必ずしも DLST 陰性がアレルギー性の発症機序を否定するものではないが，陽性例での診断的意義は大きいと思われる．

一般に胸郭内病変は腸病変の病勢と相関して出現することが多いとされているが[19)]，症例1においては原疾患のコントロールが比較的良好な状態で肺病変が出現し，BALF における好酸球比率の増多を呈し，Mesalazine の中止とステロイドの投与により速やかに改善がみられたことからも薬剤性好酸球性肺炎と診断した．症例2においても，薬剤の中止のみで翌日には解熱し，胸水の消失を見たことから，薬剤性胸膜炎と診断した．Salazosulphapyridine に対しての DLST が行えていない為，Salazosulphapyridine 坐剤による反応である可能性は否定できないが，処方が追加された当日に高熱が見られたことから，薬剤使用開始から発症までの時間の経過が殆んどなく，先行投与された Mesalazine による反応と考える方が妥当と思われた．なお，本症例は心エコー検査が行えていないが，心陰影の拡大や軽度の心電図変化を来たし，SLE などの膠原病を示唆する所見を認めなかったことから，薬剤性の心膜炎を併発していたものと思われ

Table 2 Laboratory data on admission (case 2)

WBC	9,770/μl	AST	31 IU/*l*
Neu	74.3%	ALT	25 IU/*l*
Lym	16.8%	ALP	185 IU/*l*
Mon	7.3%	γ-GTP	26 IU/*l*
Eos	1.2%	CK	32 IU/*l*
Bas	0.4%	LDH	150 IU/*l*
RBC	378×10^4/μl	BUN	6.4 mg/dl
Ht	28.8%	Cre	0.70 mg/dl
Hb	9.3 g/dl	TP	6.5 g/dl
MCV	76.2 fl	Alb	2.6 g/dl
MCH	24.6 pg	A/G	0.7
MCHC	32.3 g/dl	CRP	19.75 mg/dl
Plt	44.2×10^4/μl	<ABG> (room air)	
		pH	7.470
ESR	100 mm/H	$PaCO_2$	30.3 Torr
Fe	27 μg/dl	PaO_2	79.8 Torr
UIBC	372 μg/dl	HCO_3^-	21.8 mmol/*l*
Ferritin	4.5 ng/ml	DLST 1,456 cpm S.I. 717% (Cont. 203 cpm)	
CMV antigenemia (C7-HRP & C10, C11)	0/150,000		

Fig. 4　Chest X-ray film on admission (case 2). Cardiomegaly with bilateral effusion was seen.

Fig. 5　Chest X-ray film at hospital discharge (case 2). Bilaterally, the costophrenic angles were sharp and cardiothoracic ratio improved.

る．

今回，過去の本邦における Mesalazine による胸郭内病変に関する報告を検索したところ，論文として 8 例[4)~10)]，学会発表で小児を含め 15 例（論文との重複例は除く）を確認した．これらによると，胸膜炎と考えられる症例が 3 例（内 2 例は肺病変に随伴），心膜炎が 1 例で，残りはすべて肺障害を呈していた．8 例の論文を集計すると，基礎疾患は全例が潰瘍性大腸炎であり，3 例にその他の免疫異常疾患（バセドー病，喘息およびアトピー性皮膚炎）の既往があった．6 例が浸潤影を呈しており内 4 例が好酸球性肺炎であった．これら 6 例中 5 例で DLST が実施されているが，陽性例は好酸球性肺炎での 1 例のみであった．なお，胸膜炎の合併を認めた 2 例の内で 1 例に DLST が実施されているが，陰性であった．また，間質性陰影を呈し薬剤性肺臓炎と診断された残り 2 例のうち 1 例が DLST 陽性であった．従って，今回の症例 1 は DLST 陽性好酸球性肺炎としては本邦 2 例目であり，症例 2 は疑い例ではあるが DLST 陽性胸膜炎として初めての報告で，胸膜炎と心膜炎の合併症例としても稀である．Mesalazine による薬剤性胸郭内病変の病型および病態と DLST 陽性率との関連を論じるには症例数が不足しており，さらなるデータの集積が必要と思われる．

以上，Mesalazine によると思われる薬剤性胸郭内病変を呈した潰瘍性大腸炎の 2 症例を経験した．Mesalazine の加療中に出現した肺病変については，呼吸器感染症のみならず炎症性腸疾患の腸管外病変および薬剤性肺障害の可能性も考慮し，気管支鏡検査の積極的な実施等による鑑別診断が重要と思われる．また，薬剤性病変出現例での詳細な背景因子の解析により，Mesalazine よりもさらに副作用の少ない薬剤の開発が望まれる．

引用文献

1）吾妻安良太，工藤翔二．薬剤性肺炎と日本人．日本内科学会雑誌　2007 ; 96 : 1077―1082.

2）長堀正和，渡辺　守．IV 潰瘍性大腸炎の管理・治療　1．潰瘍性大腸炎の内科的治療．日本内科学会雑誌　2009 ; 98 : 54―60.

3）城由起彦，松本主之，飯田三雄．サラゾスルファピリジンと 5-ASA 製剤．日本臨床　2005 ; 63 : 820―824.

4）箱田有亮，青島正大，木下雅雄，他．Mesalazine によると思われる薬剤性好酸球性肺炎の 1 例．日呼吸会誌　2004 ; 42 : 404―409.

5）山内啓子，武田博明，小林謙太郎，他．血球貪食像を呈した Mesalazine による薬剤性胸膜炎の 1 例．日呼吸会誌　2005 ; 43 : 518―521.

6）清水　崇，林　正周，清水夏恵，他．薬剤の中止のみにて改善が得られた Mesalazine による薬剤性肺障害の 1 例．日呼吸会誌　2009 ; 47 : 543―547.

7）善家義貴，伊藝博士，井上理恵，他．Mesalazine（ペンタサ）による好酸球性肺炎が疑われた 1 例．アレルギーの臨床　2010 ; 30 : 913―916.

8）加藤さくら，田村伸夫，井上千恵子．気管支喘息に潰瘍性大腸炎を合併し，ペンタサ内服中に胸水貯留し末梢血と胸水中の好酸球増加を来した 1 症例．盛岡赤十字病院紀要　2006 ; 15 : 17―21.

9）荻野英朗，橘　良哉，米島博嗣，他．5-aminosalicylic acid 投与中に間質性肺炎を併発した潰瘍性大腸炎の 1 例．日本消化器病学会雑誌　1999 ; 96 : 164―169.

10）真鍋和義，坂東弘康，佐野隆宏，他．メサラジンによると考えられた薬剤性肺臓炎の 2 例．徳島県中央

病院医学雑誌 1999；20：11―14.
11）Parry SD, Barbatzas C, Peel ET, et al. Sulphasalazine and lung toxicity. Eur Respir J 2002；19：756―764.
12）Tanigawa K, Sugiyama K, Matsuyama H, et al. Mesalazine-induced eosinophilic pneumonia. Respiration 1999；66：69―72.
13）Foster RA, Zander DS, Mergo PJ, et al. Mesalamine-relatied lung disease：clinical, radiographic, and pathologic manifestations. Inflamm bowel Dis 2003；9：308―315.
14）Gabazza CE, Taguchi O, Yamakami T, et al. Bronchopulmonary disease in ulcerative colitis. Intern Med 1992；31：1155―1159.
15）Camus P, Piard F, Ashcroft T, et al. The lung in inflammatory bowel disease. Medicine 1993；72：151―183.
16）押谷伸英，渡辺憲治，中村志郎，他．潰瘍性大腸炎の消化管外合併症．日本臨床 2005；63：874―878.
17）Shiohara T, Takahashi R, Kano Y. Review. Drug-induced hypersensitivity syndrome and viral reactivation. In：Pichler W, ed. Drug Hypersensitivity. Switzerland：Karger Press.
18）武藤美香，他．薬疹におけるリンパ球刺激試験の診断的価値についての検討．日本皮膚科学会雑誌 2000；110：1543―1548.
19）Kraft SC, Earle RH, Roesler M, et al. Unexplained bronchopulmonary disease with inflammatory bowel disease. Arch Intern Med 1976；136：454―459.

Abstract

Two cases of drug-induced intrathoracic lesions caused by mesalazine in patients with ulcerative colitis

Hisanori Machida[1)], Tsutomu Shinohara[2)], Nobuo Hatakeyama[1)], Mami Inayama[1)], Emiko Hosokawa[1)] and Fumitaka Ogushi[1)]

[1)]Division of Respiratory Medicine, National Hospital Organization Kochi National Hospital

[2)]Department of Clinical Investigation, National Hospital Organization Kochi National Hospital

We encountered 2 cases of drug-induced intrathoracic lesions caused by allergic reactions to mesalazine in patients with ulcerative colitis. Case 1：A 26-year-old man had a fever, cough and exertional dyspnea after 1 month of mesalazine treatment. He was hospitalized because of bilateral pulmonary infiltrates on a chest X-ray film. Case 2：A 27-year-old woman complained of fever and left back pain that exacerbated after 2 weeks of mesalazine treatment. She was hospitalized because of bilateral pulmonary effusions on chest CT. Both patients showed a positive reaction to a drug lymphocyte stimulation tests (DLST) for mesalazine. The first case was given a diagnosis of eosinophilic pneumonia by bronchoscopic examination, and responded to steroid therapy after discontinuation of mesalazine. The second case was given a diagnosis of pleuritis and improved on cessation of Mesalazine treatment.