●症　例

スエヒロタケとアスペルギルスによるアレルギー性気管支肺真菌症の1例

石黒　卓[1)]　高柳　昇[1)]　齋藤　明美[2)]　秋山　一男[2)]　若山　恵[3)]
澁谷　和俊[3)]　清水　禎彦[4)]　杉田　裕[1)]　亀井　克彦[5)]

要旨：症例は気管支喘息に罹患している53歳男性である．胸部腫瘤影を指摘されて当センターを受診した．気管支鏡検査により好酸球，シャルコーライデン結晶，真菌を有する粘液栓と気管支壁への好酸球浸潤，及びスエヒロタケが証明され，喀痰からアスペルギルスが培養された．アスペルギルス特異的IgE，アスペルギルスとスエヒロタケに対する沈降抗体が陽性だったため，両者によるアレルギー性気管支肺真菌症と診断した．フルチカゾン/サルメテロール配合剤，イトラコナゾールを投与し，自覚症状，画像所見の改善を認めた．

キーワード：アスペルギルス，スエヒロタケ，アレルギー性気管支肺真菌症，粘液栓，気管支喘息
***Aspergillus*，*Schizophyllum commune*，Allergic bronchopulmonary mycosis，Mucoid impaction，Bronchial asthma**

緒　言

アレルギー性気管支肺真菌症（Allergic bronchopulmonary mycosis；ABPM）は，気道内に持続的に生息する真菌によって引き起こされる，アレルギー性気道・肺疾患である．その主な原因真菌はアスペルギルスであるが，近年はアスペルギルス以外の真菌による本症の報告が増加している．

今回われわれは，アスペルギルスとスエヒロタケ（*Schizophyllum commune*；*S. commune*）によるABPMの1例を経験した．これまでに報告された*S. commune*によるABPMおよび気管支粘液栓（Mucoid impaction of the bronchi；MIB）の中には，アスペルギルスを含む複数真菌が原因であった報告はない．貴重な症例と考え，報告する．

症　例

53歳，男性．

主訴：胸部異常陰影．

現病歴：2歳から気管支喘息に罹患しており，30歳からプロピオン酸ベクロメタゾン（投与量は不明）を吸入していたが，しばしば喘鳴，咳嗽，喀痰を認めていたため40歳からブデソニド800μg/日，テオフィリン400 mg/日を投与されていた．平成22年6月上旬に受けた健康診断で胸部異常陰影を指摘されたため，6月中旬に近医を受診し，精査のために当センターを紹介受診した．胸部CT検査にて両肺全域に気管支拡張を認め，右B6起始部が狭窄し，気管支内には内部に高吸収域を呈する棍棒状の構造物を認め，粘液栓が疑われた．また，右B3，左舌区にも同様の所見を認めた．胸部CT検査所見および既往に気管支喘息を有することからABPMが疑われ，精査と加療を目的に，平成22年7月上旬入院した．

既往歴：気管支喘息以外に特記すべきことなし．

生活社会歴：喫煙歴20本/日×12年（20～32歳），飲酒歴ビール1本/日×2日/週．

環境：木造家屋　築15年．キノコの発育は認めない．近隣に森林はない．ペット飼育歴なし．

職場歴：事務職．粉塵曝露歴なし．

家族歴：特記すべきことはなかった．

身体所見：表在リンパ節腫大はなく，心音は純，整であった．両肺野には軽度のwheezesを聴取した．腹部に異常なく，四肢に浮腫を認めなかった．

主要な検査所見：

呼吸機能検査（％予測値）：VC　3.3L（74.8％），FEV_1 1.5L（47.4％），FEV_1/FVCは48.6％であった．

血液ガス分析（室内気）はpH 7.39，$PaCO_2$ 43.7 Torr，PaO_2 77.2 Torr，HCO_3^- 26.0mmol/Lと動脈血酸素分圧の低下を認めた．血液検査では白血球数5,500/mm^3，好酸球数1,100/mm^3，血清IgG 1,737mg/dL，血清IgE 6,183

〒360-0105　埼玉県熊谷市板井1696
[1)]埼玉県立循環器・呼吸器病センター呼吸器内科
[2)]（独）国立病院機構相模原病院臨床研究センター
[3)]東邦大学医療センター大森病院病理診断科
[4)]埼玉県立循環器・呼吸器病センター病理診断科
[5)]千葉大学真菌医学研究センター

（受付日平成23年2月4日）

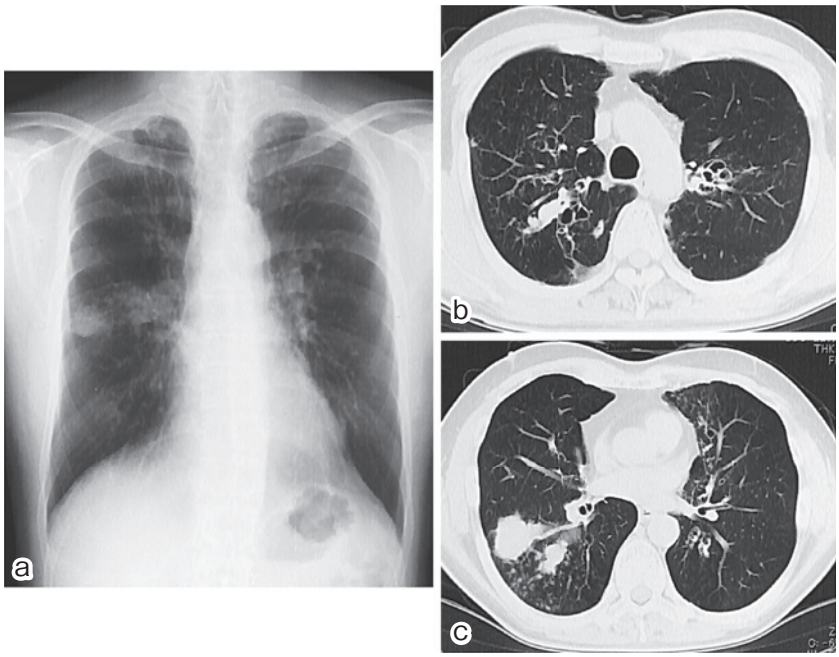

Fig. 1 Chest X-ray film (a) and computed tomographic image (b) show a nodule in the right middle lung field and central bronchiectasis in bilateral upper lobes. Mucous plugs were seen in the posterior segmental bronchus and right upper lobe. (c) Mucous plugs and nodules were seen in the superior segmental bronchus and right lower lobe. Nodules were also observed in the lingular segment.

IU/mL，アスペルギルスに対する特異的 IgE は 29.9LC であった．

胸部 X 線（Fig. 1a）：右肺門に浸潤影，右中肺野に腫瘤影を認め，右下肺野には tram line shadowを認めた．

胸部 CT 検査（Fig. 1b，c）：両肺に中枢性気管支拡張を認め，右 B3，右 B6，左 B4，B5 内にはやや高吸収域を呈し粘液栓と思われる棍棒状構造を認めた．

入院後の経過：気管支鏡検査を施行した．気管支粘膜は発赤し，内腔に喀痰が貯留していた．右 B6 入口部は狭窄しており，亜区域の観察は困難であった．左上区支には異常を認めなかったが，舌区支に黄白色の粘液栓を認めた(Fig. 2)．気管支鏡による粘液栓の除去は困難だったため，気管内採痰，気管支擦過，気管支生検，左舌区の粘液栓の生検と気管支洗浄を行った．気管支洗浄液，気管支擦過細胞診で糸状菌を認め，背景に好酸球とそれらの変性細胞が集簇していた．気管内採痰のグロコット染色では真菌を認めなかった．粘液栓には，好酸球，シャルコーライデン結晶を認め，グロコット染色で糸状菌を認めた（Fig. 3）．この糸状菌は形態のみからは *S. commune*と *Aspergillus fumigatus*の鑑別はできなかった．また，気管支粘膜には脱顆粒像を伴う好酸球浸潤，基底膜の肥厚がみられ，杯細胞も目立っていた．数日後，気管内採痰，気管支擦過の洗浄液，気管支洗浄液から白色綿状の真菌コロニーが培養され，遺伝子検査により *S. commune*と同定された（千葉大学真菌医学研究センター）．また，気管支鏡検査を施行した数日後の喀痰より *A. fumigatus*が培養された．退院後，患者血清と気管支鏡検査で患者から分離された *S. commune*を国立病院機構相模原病院に送付，*S. commune*の培養濾過抗原から調整した抗原に対する沈降抗体反応を実施したところ陽性であった．また，*A. fumigatus*（Hollister 社製）に対する沈降抗体反応も陽性であった．そこで *S. commune*と *A. fumigatus*についての共通抗原性の検討を行ったところ，それぞれの抗原に対する沈降線は融合せず，共通抗原性は認められなかった．以上の結果より *S. commune*および *A. fumigatus*による ABPM と診断した．退院後に外来でステロイドの全身投与とイトラコナゾールの投与を予定していたが，X 線にて右上肺野のコンソリデーションが出現し（Fig. 4），咳嗽および喀痰の増加を認めたため，ABPM の悪化と考えた．患者がステロイドの全身投与を拒否したため，イトラコナゾール 200mg/日およびフルチカゾン/サルメテロール配合剤 500μg/日の投与を開始し，喘鳴の消失，咳嗽と喀痰の減少，X 線所見(右中肺野の腫瘤影，右上肺野のコンソリデーション）の改善（Fig. 5）を認めた．現在も外来に定期的に通院中である．

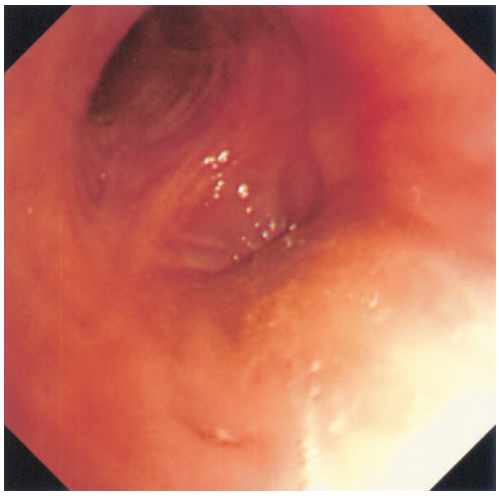

Fig. 2 Bronchoscopic findings. Bronchoscopy showed a mucous plug in the lingular segment.

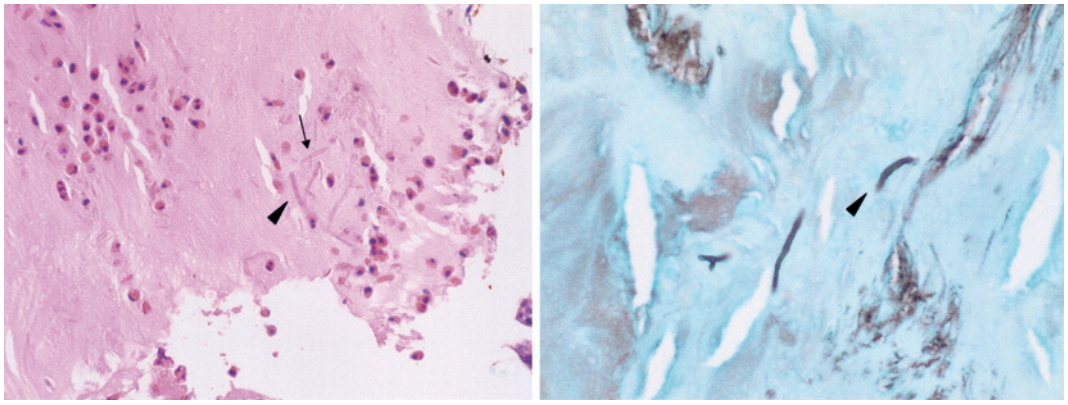

Fig. 3 Pathologic findings of a mucus plug. A biopsy specimen of a mucous plug obtained via bronchoscopy showed fungal hyphae (arrowhead), eosinophils, and Charcot-Leyden crystals (arrow). a) Hematoxylin-eosin stain (×200). b) Grocott stain (×200).

考　察

ABPMの主な原因真菌は*A. fumigatus*と考えられているが，近年は*Aspergillus niger*，*Aspergillus terreus*，*Aspergillus flavus*など他のアスペルギルス属による報告例も散見され，さらに*Candida albicans*，*Penicillium rubrum*，*S. commune*による症例も報告されている．

現在までに論文として報告されている*S. commune*による呼吸器疾患22例の要約をTable 1に示した．内訳はABPM 12例，MIB 5例，fungus ball 1例，肺化膿症1例，肺炎1例，肺結節1例，慢性好酸球性肺炎1例，肺炎1例であった．

アスペルギルス以外の真菌によるABPMはアレルギー性気管支肺アスペルギルス症の診断基準に準じて診断されてきた．一方，この診断基準にいくつかの問題点が指摘され[1]，近年は病理所見やGreenbergerらの診断基準[2]を参考にして，症例ごとにABPMやMIBと診断されている．Katzensteinはその著書の中で，組織への好酸球浸潤を伴う気管支粘液栓もしくは気管支中心性肉芽腫（bronchocentric granulomatosis）の所見はABPMまたはABPAを強く示唆し，菌糸が粘液栓内にみられた場合には，ABPMの診断が確定的であると述べている[3]．本症例は，Katzensteinの記載に合致する病理所見を呈し，Greenbergerらによる診断基準[2]の6項目（気管支喘息，中心性気管支拡張，総IgE>4.7KU/L，アスペルギルス特異的IgE抗体陽性，胸部浸潤影，沈降抗体陽性（*S. commune*，*A. fumigatus*））を満たしたことから，ABPMと診断した．

本症例では，*S. commune*が気管内採痰，気管支擦過の洗浄液，気管支洗浄液から，*A. fumigatus*が喀痰から分

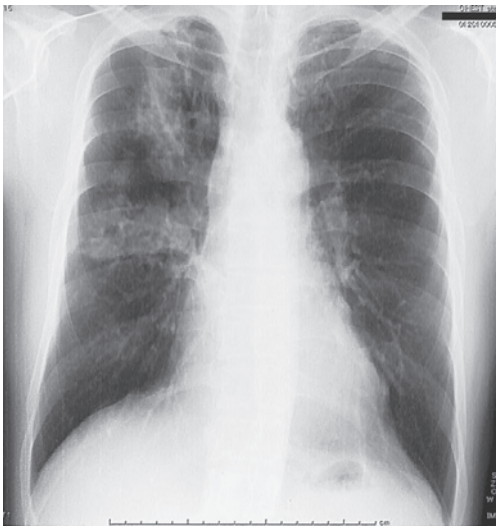

Fig. 4 A chest X-ray film obtained 2 weeks after bronchoscopy shows consolidation of the right upper and middle lung fields.

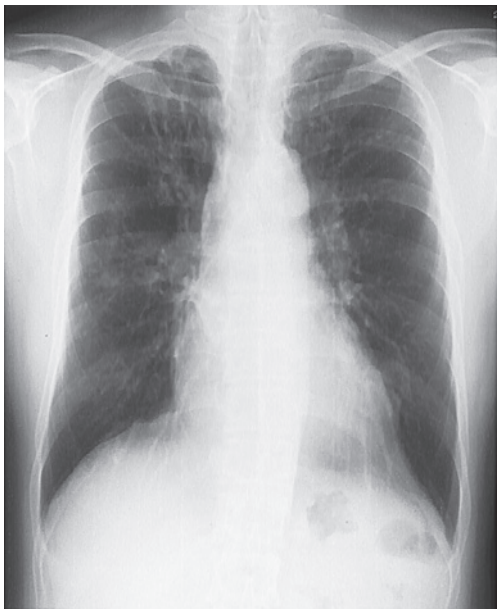

Fig. 5 A chest X-ray film obtained after administration of itraconazole and fluticasone/salmeterol shows improvement of the consolidation in his right upper and middle lung fields.

Table 1 Previous reports of lung disorders caused by *Schizophyllum commune*

Year	Author	Age/Sex	Eo (/μL)	IgE (IU/mL)	*S.commune* antibody#2	*Aspergillus* antibody#2	*Aspergillus* culture	Diagnosis	Treatment	Efficacy of antifungal drug
1994	Kamei	57/F	492	4,286	+	−	−	ABPM	ITCZ	ineffective
1995	Sigler	53/F	N.D	N.D	N.D	−	−	Fungus ball	Lobectomy	N.D
1996	Amitani	67/F	636	normal	+	−	−	MIB	Bronchial toilet	N.D
1996	Tomita	72/F	1,202	8,086	+	−	−	ABPM	AMPH, ITCZ	effective
1996	Rihs	58/M	N.D	N.D	N.D	−	−	Lung abscess	Lobectomy	N.D
1997	Yamashina	44/F	1,100	4,702	+	N.D	−	ABPM	AMPH, Steroid	N.D#1
2000	Miyazaki	51/F	normal	normal	+	−	−	MIB	AMPH	effective
2001	Itou	51/F	930	1,090	+	N.D	+	MIB	ITCZ	effective
2002	Yamazaki	79/F	282	3,440	+	−	−	ABPM	Steroid	N.D
2003	Kawano	27/F	1,079	2,844	+	−	−	ABPM	Steroid	N.D
2003	Kawano	33/F	207	10,184	+	−	−	ABPM	Steroid	N.D
2003	Kawayama	74/F	1,237	17	+	N.D	−	CEP	Steroid	N.D
2007	Ishiguro	54/F	323	normal	N.D	−	−	MIB	ITCZ	effective
2008	Tullio	59/M	19	normal	N.D	N.D	N.D	Pneumonia	FLCZ	effective
2009	Ishiguro	75/F	392	6,448	N.D	−	−	MIB	ITCZ	effective
2009	Amemiya	55/M	1,653	3,592	N.D	−	−	ABPM	ITCZ, Steroid	N.D#1
2009	Roan	56/F	5,580	N.D	N.D	−	−	Pulmonary nodules	FLCZ	effective
2010	Uruga	64/F	1,110	1,281	N.D	−	−	ABPM	ITCZ, Steroid	N.D#1
2010	Masunaga	49/F	2,040	2,750	+	N.D	−	ABPM	AMPH	effective
2010	Masunaga	53/F	2,295	98	+	N.D	−	ABPM	FLCZ, ITCZ, AMPH, Steroid	N.D#1
2010	Masunaga	82/F	122	14,222	N.D	N.D	−	ABPM	ITCZ, Steroid	N.D#1
—	Ishiguro	53/M	1,100	6,183	+	+	+	ABPM	ITCZ, Steroid	effective

Eo: eosinophils. ABPM: Allergic bronchopulmonary mycosis. CEP: chronic eosinophilic pneumonia. ITCZ: itraconazole. AMPH: amphotericin B. FLCZ: fluconazole. MIB: mucoid impaction of the bronchi. N.D: not determined. *S.commune*: *Schyzophyllum commune*. #1: efficacy of antifungal drug can not be estimated because of additional steroid effect. #2: IgG antibody measured by ELISA method or precipitating antibodies.

離され，両者に対する沈降抗体が陽性であることから，両者がABPM発症に関与したと考えた．複数の真菌をABPMの抗原とみなすためには，特異的IgE抗体の証明や吸入誘発試験が必要とする意見[4]もあるが，本症例では技術的な問題や吸入誘発試験の同意が得られなかったことから，これらの検査を行わなかった．また，*A. fumigatus*と*S. commune*に対する沈降抗体がいずれも陽性だったことについては，両真菌の共通抗原性が問題になる．Pepysら[5]はゲル内沈降反応，すなわちIgG抗体の場合，*A. fumigatus*とその他のアスペルギルス属，*Cladosporium herbarum*, *Penicillium notatum*, *Trichophyton mentagrophytes*, *Trichophyton rubrum*, *Epidermophyton floccosum*との間に，主として多糖体成分に由来する共通抗原が存在することを報告している．しかし，これまでに*A. fumigatus*と*S. commune*の共通抗原性について検討した報告はない．われわれは患者から分離・培養・調整した*S. commune*抗原と既存の*A. fumigatus*抗原の間の共通抗原性を検討したが，明らかな共通抗原性は認めなかった．また，これまで本邦で報告された*S. commune*によるABPM，MIB例を検討しても，アスペルギルス抗体陽性の記載はなかった．

複数の真菌が原因になったABPM例はいくつか報告されている．これまでに，アスペルギルス属内の複数菌種の関与が示唆された症例[6]，アスペルギルス属と*Candida*が関与した症例[7]，*Curvularia lunata*と*Drechslera hawaiiensis*が関与した症例[8]，*A. fumigatus*と*Penicillium*, *Cladosporium*が関与した症例[4]が報告されている．しかし，われわれの検索した範囲では，*S. commune*とアスペルギルスによるABPM例は報告されていない．伊藤ら[9]の報告した*S. commune*によるABPM例では経過中に喀痰から*Aspergillus niger*が培養されているが，同真菌のABPMへの関与は不明であった．また，既述のように*S. commune*によるABPMの報告で，アスペルギルスに対する抗体陽性の報告はない（Table 1）．このことから，両者が関与するABPMはまれと考えられる．ただし，*A. niger*と*S. commune*によるアレルギー性真菌性副鼻腔炎が1例報告されており[10]，アレルギー性真菌性副鼻腔炎とABPMをともに真菌によって引き起こされるアレルギー性気道疾患と捉えればABPM発症に両真菌が関与しても矛盾はないと考えた．*S. commune*によるABPM/MIBの報告は近年増加している．拡張した気管支内はさまざまな微生物の発育母地となるため，他の真菌が発育することも考えられ，本症例のように複数の真菌が関与する可能性があるため注意が必要である．*S. commune*が気道検体から得られてもアスペルギルス抗体が陽性の場合には同真菌の関与を疑い，喀痰検査や気管鏡検査を繰り返し行うべきであろう．

アレルギー性気管支肺アスペルギルス症の治療には，アスペルギルスによる免疫反応を抑制するステロイドの全身投与が第一に選択されてきた[11]．しかし，アレルギー性気管支肺アスペルギルス症に真菌による感染症としての側面があるとする立場から，抗真菌薬の使用が検討され，ステロイドにイトラコナゾールを併用すると，呼吸機能の改善やステロイドの減量効果が認められること[12)～14]，イトラコナゾールの単剤投与はプラセボに比較して本症の呼吸機能を有意に改善し，抗炎症効果を有する[15]などの臨床的有用性が証明されている．そのため，2008年の米国感染症学会のガイドライン[16]では，本症の治療にステロイドとイトラコナゾールの併用療法が推奨された．吸入ステロイド薬は一部の症例に有効であったとの報告がある[17)18]ものの，主に寛解期における治療として位置づけられ，急性期の治療には推奨されていない[11]．一方，*S. commune*によるABPM/MIBの治療には，気管支鏡によるドレナージ，ステロイド，イトラコナゾール，アムホテリシンBなどの投与が行われている（Table 1）．ステロイドはABPM/MIB17例中10例に対して投与され，本症例を除いた9例に全身投与が行われていた．また，イトラコナゾールの投与のみで気管支粘液栓が消失する症例もあり[19)20]，イトラコナゾールを投与された6例中5例は有効であった（Table 1）．*S. commune*に対するイトラコナゾールの有用性が示唆され，本症例のように*S. commune*とアスペルギルスの両者が関与する症例に対して抗真菌薬を投与する場合にもイトラコナゾールは有用かも知れない．また，本症例では当初ステロイドの全身投与を予定していたが，患者の同意が得られなかったこと，ブデソニド800μg/日投与下で粘液栓が出現したことから，フルチカゾン/サルメテロール配合剤とイトラコナゾールの併用投与を行い，自覚症状（咳嗽，喀痰），画像所見の改善を認めた．ステロイドを投与された症例のうち，全身ステロイドを投与されていないのは本症例のみである．*S. commune*によるABPM/MIBの第一選択薬がステロイド剤の全身投与なのか抗真菌薬なのか，また抗真菌薬としてはイトラコナゾールが最も有用なのかなどが今後の検討課題である．

謝辞：本稿の作成にあたり，多大なご尽力を賜りました，千葉大学真菌医学研究センター　矢口貴志先生に深謝いたします．また，当センター放射線科の星俊子先生，細菌検査室の吉岡浩明先生，小西光政先生，丸山茂樹先生，柳弘子先生，伊村浩良先生，風間由美先生，当センター呼吸器内科の小林賢司先生，小田島丘人先生，太田池恵先生，多田麻美先生，宮原庸介先生，鍵山奈保先生，徳永大道先生，倉島一喜先生には貴重なコメントを頂きました．紙面をおかりして深謝いたします．

引用文献

1）蛇沢　晶，田村厚久，倉島篤行，他．手術例から見たアレルギー性気管支肺アスペルギルス・真菌症の病理形態学的研究．日呼吸会誌　1998 ; 36 : 330―337.
2）Greenberger PA. Allergic bronchopulmonary aspergillosis. J Allergy Clin Immunol 2002 ; 110 : 685―692.
3）Katzenstein. Katzenstein and Askin's surgical pathology of non-neoplastic lung disease. fourth edition. Philaderphia : WB SAUNDERS COMPANY, 2006 ; 168―169.
4）藤本欣也，佐藤篤彦，源間　均，他．多種真菌の関与が考えられたアレルギー性気管支肺真菌症の1例．日胸疾会誌　1994 ; 32 : 48―54.
5）Pepys J. Hypersensitivity diseases of the lung due to fungi and organic dusts. 'Monographs in Allergy' (Vol. 4). Basel, New York : S. Kareger, 1969 ; 51.
6）小林　理，成田昌紀，河内広志，他．Aspergillus oryzae およびその Subtype によるアレルギー性気管支肺アスペルギルス症の1例．日胸疾会誌　1984 ; 22 : 925.
7）山本　敬，伊藤幸治，宮本昭正，他．肥料骨粉により誘発された Allergic bronchopulmonary aspergillosis の1例．日胸疾会誌　1982 ; 20 : 340.
8）McAleer R, Kroenert DB, Elder JL, et al. Allergic bronchopulmonary disease caused by Curvularia lunata and Drechslera hawaiiensis. Thorax 1981 ; 36 : 338.
9）伊藤　譲，佐々木信，渡邊茂樹，他．*Schizophyllum commune*（スエヒロタケ）による mucoid impaction of bronchi の1例．日呼吸会誌　2001 ; 39 : 266―270.
10）Ahmed MK, Ishino T, Takeno S, et al. Bilateral allergic fungal rhinosinusitis caused by Schizophyllum commune and Aspergillus niger. A case report. Rhinology 2009 ; 47 : 217―221.
11）Stevens DA, Kan VL, Judson MA, et al. Practice guidelines for disease caused by Aspergillus. Clin Infect Dis 2000 ; 30 : 696―709.
12）Stevens DA, et al. A randomized trial of itraconazole in allergic bronchipulmonary aspergillosis. N Engl J Med 2000 ; 342 : 756―762.
13）Denning D, Wye JV, Lewiston N, et al. Adjunctive therapy of allergic bronchipulmonary aspergillosis with itraconazole. Chest 1991 ; 100 : 813―819.
14）Brichet A, Desurmont S, Grosbois J, et al. Effects of itraconazole therapy in allergic bronchopulmonary aspergillosis. Chest 1999 ; 116 : 1665―1668.
15）Wark P, Hensley M, Saltos N, et al. Antiinflammatory effect of itraconazole in stable allergic bronchopulmonary aspergillosis : a randomized controlled trial. J allergy Clin Immunol 2003 ; 111 : 952―957.
16）Walsh TJ, Anaissie EJ, Denning DW, et al. Treatment of aspergillosis ; clinical practice guidelines of the Infectious Diseases Society of America. Clin Infect Dis 2008 ; 46 : 327―360.
17）Seaton A, Seaton RA, Wightman AJA. Management of allergic brochipulmonary aspergillosis without maintenance oral corticosteroids : a fifteen-year follow up. QJM 1994 ; 87 : 529―537.
18）Imbeault B, Cormier Y. Usefulness of inhaled high-dose crticosteroids in allergic bronchipulmonary aspergillosis. Chest 1993 ; 103 : 1614―1617.
19）Ishiguro T, Takayanagi N, Tokunaga D, et al. Pulmonary Schizophyllum commune infection developing mucoid impaction of the bronchi. Yale J Biol Med 2007 ; 80 : 39―45.
20）石黒　卓，高柳　昇，原澤慶次，他．イトラコナゾールの中止後に再発したスエヒロタケによる気管支粘液栓の1例．日呼吸会誌　2009 ; 47 : 296―303.

Abstract

Allergic bronchopulmonary mycosis due to *Schizophyllum commune* and *Aspergillus fumigatus*

Takashi Ishiguro[1)], Noboru Takayanagi[1)], Akemi Saito[2)], Kazuo Akiyama[2)],
Megumi Wakayama[3)], Kazutoshi Shibuya[3)], Yoshihiko Shimizu[4)],
Yutaka Sugita[1)] and Katsuhiko Kamei[5)]

[1)]Department of Respiratory Medicine, Saitama Cardiovascular and Respiratory Center
[2)]Clinical Research Center for Allergy and Rheumatology,
National Hospital Organization Sagamihara National Hospital
[3)]Department of Pathology, School of Medicine, Faculty of Medicine, Toho University
[4)]Department of Pathology, Saitama Cardiovascular and Respiratory Center
[5)]Medical Mycology Research Center, Chiba University

A 53-year-old man who had been suffering from asthma presented to our hospital because of abnormal shadows detected on a chest X-ray film during a routine medical examination. A biopsy specimen of a mucus plug obtained by bronchoscopy showed fungal hyphae, eosinophils, and Charcot-Leyden crystals, with evidence of lung tissue eosinophilia. *Schizophyllum commune* and *Aspergillus fumigatus* were isolated from his sputum, bronchial washing specimens and the mucus plug. We detected specific immunoglobulin E anti-*Aspergillus fumigatus* responses and precipitating antibodies against *Schizophyllum commune* and *Aspergillus fumigatus*, which led to the diagnosis of allergic bronchopulmonary mycosis caused by both fungi. We gave him fluticasone/salmeterol and itraconazole ; thereafter, his symptoms of cough and sputum production and his radiological findings all improved.