●症　例

初診時，孤立性肺結節，深内頸部リンパ節病変を呈したリンパ腫様肉芽腫症の1例

春名　茜[a]　西村　知子[a]　吉田　博徳[a]
市川　靖子[a]　安原裕美子[b]　西村　尚志[a]

要旨：症例は63歳，男性．左下肺野の孤立性結節陰影で紹介され，経過中に両肺野に多発結節陰影が広がり，FDG-PET/CTにて頸部リンパ節，肺結節，脾臓に集積を認めた．高度の集積を認めた左頸部リンパ節生検より，組織球性壊死性リンパ節炎と診断，ステロイドを開始した．しかし，両肺の多発結節陰影は数，大きさともに増大し，外科的肺生検を施行，多彩な細胞浸潤，血管壁への細胞浸潤がみられ，Epstein-Barr virus-encoded small RNA（EBER）陽性細胞が多数認められたことより，組織学的にリンパ腫様肉芽腫症grade IIIと診断した．リツキシマブ（rituximab）を含む多剤併用化学療法を行い，多発結節陰影の著明な縮小を認めた．リンパ腫様肉芽腫症はまれなリンパ増殖性疾患であり，治療方針も確立されておらず，貴重な症例と考え報告する．

キーワード：リンパ腫様肉芽腫症，EBウイルス，リツキシマブ
Lymphomatoid granulomatosis，Epsterin-Barr virus，Rituximab

諸　言

リンパ腫様肉芽腫症（lympomatoid granulomatosis：LYG）は，1972年にLiebowらによって初めて報告された比較的まれな疾患であり，多彩な細胞浸潤，血管壁への細胞浸潤，およびリンパ球が浸潤している部位における壊死を特徴としている．肺に疾患の主座があり，肺外病変としては，皮膚，中枢神経，腎の順に多い．咳や発熱，呼吸困難の症状を伴うことが多く，無症状のものはまれである．今回，我々は初診時に孤立性肺結節と深内頸部リンパ節病変を示し，経過中に典型的な多発肺結節を呈し，LYG grade IIIと診断した1例を経験したので報告する．

症　例

患者：63歳，男性．

主訴：胸部異常陰影の精査．

家族歴：特になし．

既往歴：53歳，気管支喘息，高血圧症．

生活歴：喫煙30本×15年，40歳で禁煙，機会飲酒．

現病歴：平成22年10月に咳が増えたため，気管支喘息で加療を受けていた前医の胸部CT画像で，左肺野に孤立性の結節陰影を認め，精査の目的で10月19日京都桂病院呼吸器センター呼吸器内科紹介受診となった．

初診時現症：身長165 cm，体重71 kg，体温36.5℃，血圧132/68 mmHg，脈拍95整，SpO_2 96％（室内気），眼瞼結膜に貧血なく，眼球結膜に黄疸認めず．表在リンパ節触知せず．呼吸音心音異常なし．

検査所見（Table 1）：血算，生化学的検査は正常範囲であり，sIL-2R 1,720 U/mlと上昇を認めるほかは各種抗体値，PR3-ANCA，MPO-ANCAはすべて陰性であった．

胸部X写真では，左中肺野に結節陰影を認めた（Fig. 1A，B）．胸部CTでは，左S10に淡い境界やや不明瞭な結節陰影を1ヶ所認めた．

臨床経過

京都桂病院呼吸器センター呼吸器内科初診時，咳は消失していた．肺炎の可能性を考え，経口抗生物質を1週間投与し経過観察したが，結節陰影は軽快せず，初診から2ヶ月後には，結節陰影は両肺に広がり，大きさ，数とも増大した（Fig. 1C）．また，11月18日にFDG-PET/CTを施行したところ，左深内頸リンパ節にSUV_{max}

連絡先：春名　茜
〒615-8256　京都市西京区山田平尾町17
[a]京都桂病院呼吸器センター呼吸器内科
[b]同　病理診断科
（E-mail: akaneh@kuhp.kyoto-u.ac.jp）
（Received 28 Sep 2011/Accepted 20 Dec 2011）

Table 1 Laboratory findings

Hematology		Biochemistry		Serology	
WBC	7,930/μl	TP	6.5 g/dl	CEA	4.4 ng/ml
Seg	53%	Alb	3.8 g/dl	CYFRA	1.0 ng/ml
Lymp	20%	AST	26 IU/L	KL-6	281 U/ml
Mono	24%	ALT	19 IU/L	ANA	＜×40
Eosin	2%	ALP	269 IU/L	SS-A	＜7
Baso	1%	γ-GTP	22 IU/L	SS-B	＜7
RBC	502×10^4/μl	LDH	223 IU/L	MPO-ANCA	＜10EU
Hb	14.6 g/dl	BUN	12 mg/dl	PR3-ANCA	＜10EU
Hct	44.5%	Cr	0.6 mg/dl	ACE	21.9 IU/L
Plt	22.0×10^4/μl	CRP	0.5 mg/dl	Lysozyme	12.5 μg/ml
				sIL-2R	1,720 U/ml
				QFT-2 G	negative
				β-D-glucan	6.1 pg/ml

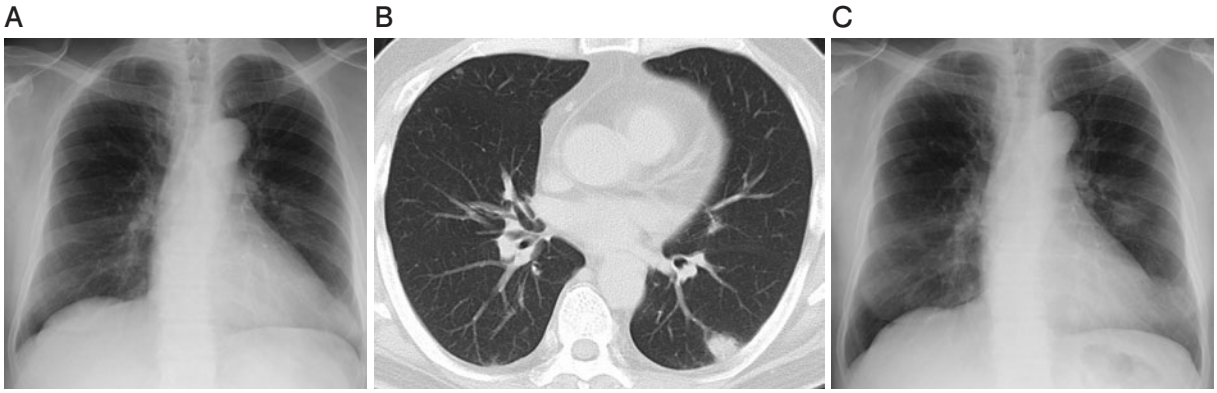

Fig. 1 （A）Chest X-ray at the initial hospital showing a nodule in the middle field of the left lung, and（B）chest CT showing an ill-defined nodule in the left S10.（C）Chest X-ray 2 months after showing multiple nodules in both lung fields.

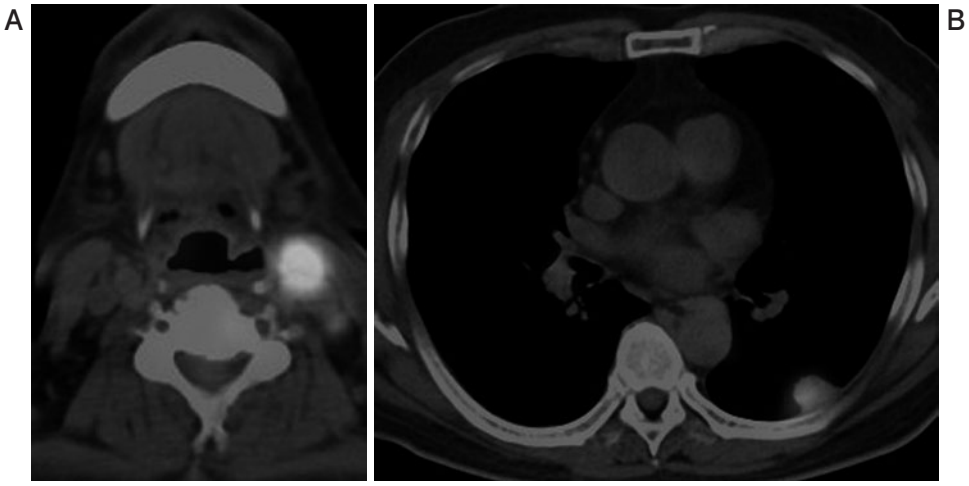

Fig. 2 （A）PET/CT showing that the left internal juglar lymph node has strongly increased uptake of ^{18}F-FDG（$SUV_{max}=15.8$），and（B）the lung node has moderately increased uptake of ^{18}F-FDG（$SUV_{max}=4.6$）.

15.8の強い集積を認めた．肺野の結節には，SUV_{max} 4.6の集積を認めたほか，脾臓にSUV_{max} 5.0の集積亢進を認めた（Fig. 2A，B）．FDG-PET/CTでリンパ節，脾臓に集積を認め，sIL-2Rの高値も考慮し肺野病変も一元

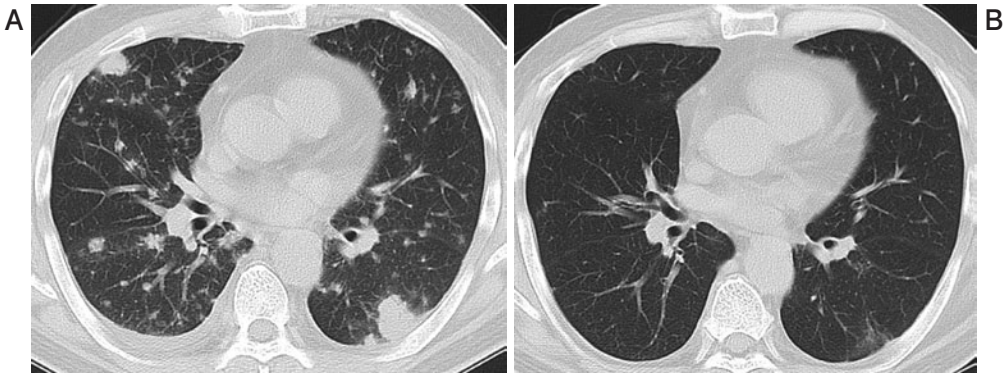

Fig. 3 (A) Chest CT 5 months after showing multiple nodules and masses in both lungs and right pleural effusion. (B) Chest CT scan 3 months after chemotherapy reveals improvement. Multiple lung nodules and pleural effusion are almost resolved.

的と考え，悪性リンパ腫を強く疑い，12月9日に左深内頸リンパ節の生検を行った．病理組織にて，組織球とT細胞の増生を認め，核破砕物が散在性に分布している像がみられたことより，組織球性壊死性リンパ節炎と診断した．肺野の多発結節陰影との関連は不明であったが，プレドニゾロン（prednisolone：PSL）20 mg/日の内服を開始し，2週間ごとに2.5 mgずつ漸減した．経過中無症状であったが，両肺野の多発結節陰影が増悪，右胸水も出現した（Fig. 3A）．2011年2月17日気管支鏡検査を施行，左下肺野結節陰影の気管支鏡下生検を行ったが，確定診断には至らず，4月1日胸腔鏡下肺生検を行った．

肉眼所見：左S8より切除した肺の中に比較的境界明瞭な弾性硬の腫瘤を認める（Fig. 4A）．

病理組織学的所見：切除肺のルーペ像では，腫瘤の内部に一部壊死を伴っている（Fig. 4A）．病理組織所見では，血管中心性に多彩な細胞浸潤の混在する病変で，浸潤細胞は大型異型リンパ球様細胞や小型リンパ球，形質細胞，組織球などを認める（Fig. 4B, C）．また，免疫染色では，筋性動脈内に浸潤するリンパ球がみられ（Fig. 4B），Epstein-Barr virus-encoded small RNA（EBER）in situ hybridization法では陽性細胞が多数認められた（Fig. 4D）．

以上の所見より，肺腫瘍WHO分類に基づきLYG grade IIIと診断した．また，左深内頸リンパ節生検標本を再度検討したところ，組織球の集簇とともに異型リンパ球が混在しており（Fig. 5A），免疫染色ではEBER陽性細胞が多数みられ（Fig. 5B），頸部リンパ節の病変もLYGと再診断した．リツキシマブ（rituximab）を含む多剤併用療法が有効と考え，rituximab，ドキソルビシン（doxorubicin），ビンクリスチン（vincristine），PSLによるR-CHOP療法を1コース施行した．しかし腫瘍縮小効果不十分であったため，rituximab，ミトキサントロン（mitoxantrone），エトポシド（etoposide），カルボプラチン（carboplatin），PSLによるR-MECP療法を6コース行ったところ，腫瘍は著明に縮小を認め右胸水も消失した（Fig. 3B）．現在慎重に経過観察中である．

考　察

LYGは1972年にLiebowらにより提唱された概念で，組織学的壊死を伴い血管中心性の多彩な細胞浸潤を特徴とする，リンパ増殖性疾患である[1]．好発部位は肺で，肺外病変は皮膚，中枢神経，腎の順に多く，リンパ節や脾臓に発生することはまれである[2]．40～60歳代の男性に多く，発熱，咳，皮疹，倦怠感，体重減少，呼吸困難，神経学的異常，胸痛などの症状を呈することが多く，無症状のものはまれである[3]．本症例が無症状であったのは，気管支喘息の治療や経過中に内服したPSLの関与も否定はできない．主に血管に浸潤する細胞はT細胞が主体であったため，以前はT細胞リンパ腫と考えられていたが，中心病態はEpsterin-Barrウイルス（EBV）に感染したB細胞であることが判明した[4]．また，EBV陽性細胞と組織学的なgradeが相関することが報告されている[5]．肺腫瘍の新WHO分類では，病変内のEBV陽性細胞に基づき，grade Ⅰ～Ⅲに分類している[6]．LYG grade Ⅰでは，EBV感染細胞は少数あるいは証明されず，高倍率視野で5個未満であり，細胞異型はなく，壊死病変は微小あるいは欠如している．grade Ⅱでは，EBV感染細胞は高倍率視野で5～20個程度，細胞浸潤は多彩で大型リンパ球をしばしば含み，壊死を伴っている．grade Ⅲは，EBV陽性の大型リンパ球が増加し，細胞の多形性，壊死も顕著になり，高倍率視野で20個を超えるEBV陽性細胞を認める．本症例では，高倍率視野で20個を大幅に超えるEBV陽性細胞を認め，LYG grade IIIと診断した．

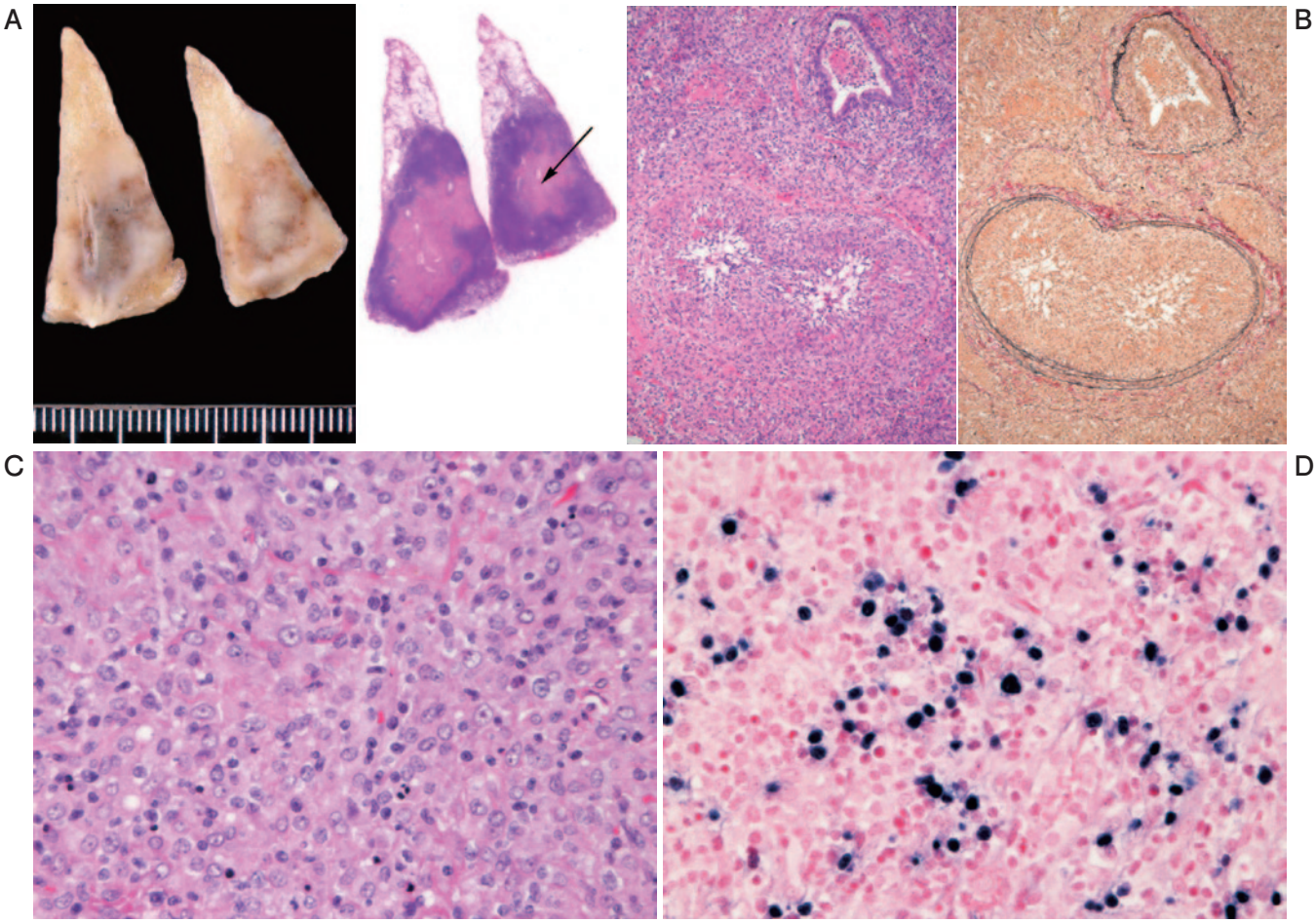

Fig. 4 （A）Macroscopic view of the cut surface of the resected lung nodules from the left lower lung（segment 8）. The mass lesion is elastic hard and contains necrotic lesion（black arrow）.（B）Microscopic findings of the blood vessels show that cytologically atypical lymphoid cells invade and efface the vessel wall（HE stain, Elastica van Gieson stain, ×10）.（C）High-power magnification of the lung specimen shows variable numbers of atypical large mononuclear lymphoid cells in a background of an admixture of benign inflammatory cells, which consist of lymphocytes and histiocytes, imparting a pseudogranulomatous appearance（HE stain, ×40）.（D）Atipical lymphoid cells were positive for EBER（×40, in situ hybridization）.

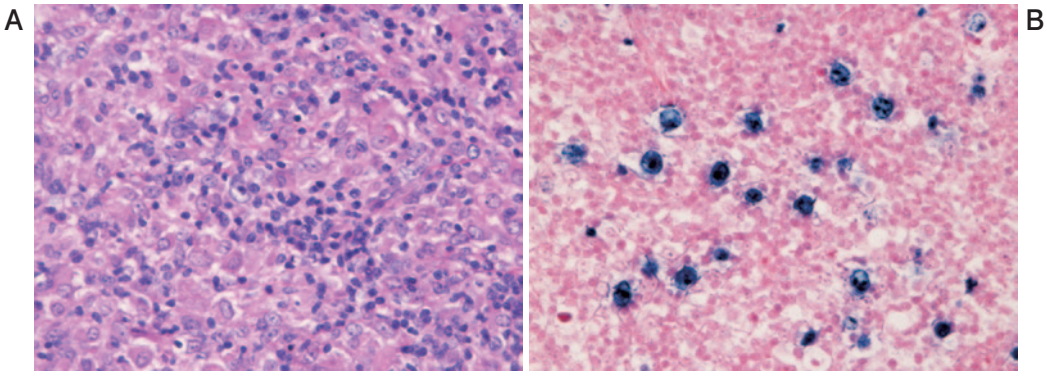

Fig. 5 （A）High-power magnification of the left internal juglar lymph node shows atypical lymphoid cells in a backgroumd of histiocytes（HE stain, ×40）.（B）Atypical lymphoid cells were positive for EBER（×40, in situ hybridization）.

悪性リンパ腫においては，FDG-PET の病期診断における有用性は数多く報告されている[7]．LYG の病変は必ずしも FDG-PET で強い集積を認めるとは限らないが[8]，本症例では，grade III の LYG で悪性リンパ腫に近く，肺結節のほか，比較的頻度の少ないリンパ節，脾臓で異常集積が得られた．LYG における FDG-PET の有用性についてはまだ確定した報告はないが，grade によっては病変検出に有用であると考えられた．

LYG の画像所見の特徴は，両肺中下肺野優位の多発結節陰影，気管支血管束や小葉間隔壁に沿った粗大で不整な浸潤影，壁の薄い小嚢胞，小結節の集簇などである[9]．本症例も経過中に典型的画像所見を呈した．

LYG の予後は，20％は無治療で軽快するとの報告もある一方，異型細胞の多い grade II，III は予後不良な経過となる[2)3)]．grade III では，積極的な多剤併用化学療法が推奨されているが，確立された治療法はない[4]．EB ウイルスとの関連性より interferon-α2b を用いる治療や[10]，B 細胞性リンパ増殖性疾患という特徴より CD20 を標的とする rituximab を用いる治療の有効性が報告されている[11]．本症例は grade Ⅲであり多剤併用の化学療法が望ましいと考え，初回は R-CHOP 療法を行ったが，効果不十分であったため，R-MECP 療法を行い著明な肺野の結節の縮小が得られた．本症例は，胸部孤立性結節から LYG に典型的な両肺野多発結節陰影の画像所見に至る経過を追跡でき，また化学療法に反応した点で貴重であると考える．LYG は治療法もまだ確立しておらず，今後のさらなる症例の蓄積が望まれる．

本論文の要旨は，第 77 回日本呼吸器学会近畿地方会において発表した．

引用文献

1）Leibow AA, Carrington CB, Friedman PJ. Lymphomatoid granulomatosis. Hum Pathol 1972; 3: 457–558.
2）Jaffe ES, Wilson WH. Lymphomatoid granulomatosis: Pathogenesis, pathology and clinical implications. Cancer Surv 1997; 30: 233–48.
3）Katzenstein ALA, Carrington CB Liebow AA. Lympomatoid granulomatosis: a clinicopathologic study of 152 cases. Cancer 1979; 43: 360–73.
4）Guinee DJ, Jaffe E, Kingma D, et al. Pulmonary lymphomatoid granulomatosis; Evidence for a proliferation of Epsterin-Barr virus infected B-lymphocytes with a prominent T-cell component and vasculitis. Am J Surg Pathol 1994; 18: 753–64.
5）Lipford EH Jr, Margolick JB, Longo DL, et al. Angiocentric immunoproliferative lesions: a clinicopathologic spectrum of post-thymic T-cell proliferations. Blood 1988; 72: 1674–81.
6）Koss MN, Harris NL. Lymphomatoid granulomatosis. In: Travis WD, Brambilla E, Mueller-Hermelink K, et al. World Health Organization Classification of Tumors. Pathology & Genetics Tumors of the Lung, Pleura, Thymus and Heart. Lyon: IARC Press. 2004; 92–4.
7）Sasaki M, Kuwabara Y, Nakagawa M, et al. Clinical impact of whole body FDG-PET on the staging and therapeutic decision making for malignant lymphoma. Ann Nucl Med 2002; 16: 337–45.
8）Arai H, Oshiro H, Yamanaka S, et al. Grade Ⅰ lymphomatoid granulomatosis with increased uptake of［18F］fluorodeoxyglucose in positron emission tomograohy: a case report. J Clin Exp Hematop 2009; 49: 39–44.
9）Lee JS, Tuder R, Lynch DA. Lymphomatoid granulomatosis: radiologic features and pathologic correlations. Am J Roentgenol 2000; 175: 1335–9.
10）Wilson WH, Kingma DW, Jaffe ES, et al. Association of lymphomatoid granulomatosis with Epstein-Barr viral infection of B lymphocytes and response to interferon-α2b. Blood 1996; 87: 4531–7.
11）Zaidi A, Kampalath B, Peltier WL, et al. Successful treatment of systemic and central nervous system lymphomatoid granulomatosis with rituximab. Leuk Lymphoma 2004; 45: 777–80.

Abstract

A case of asymptomatic lymphomatoid granulomatosis with multiple lung nodules

Akane Haruna [a], Tomoko Nishimura [a], Hironori Yoshida [a], Yasuko Ichikawa [a], Yumiko Yasuhara [b] and Takashi Nishimura [a]

[a] Department of Respiratory Medicine, Respiratory Center, Kyoto Katsura Hospital

[b] Department of Pathology, Kyoto Katsura Hospital

A 63-year-old man consulted our hospital for further examination of a solitary pulmonary nodule. Lung nodules increased in size and number after a few months. Fluorodeoxyglucose positron emission tomography（FDG-PET）showed a strong accumulation of the left internal juglar lymph node. A pathlogical diagnosis of the lymph node was histiocytic necrotizing lymphadenitis. Treatment with prednisolone（20 mg/day）was started, but multiple lung nodules gradually progressed. A video-assisted thoracoscopic（VATS）lung biopsy of the left lower lung nodule was performed. The histological findings showed angiocentric lesions with infiltration of polymorphous cells, and many atypical lymphocytes were positive for Epsterin-Barr virus-encoded small RNA by an in situ hybridization. Lastly, we diagnosed lymphomatoid granulomatosis grade III. Multiple lung nodules responded to chemotherapy with rituximab.