●症　例

プロラクチン産生下垂体腺腫性高プロラクチン血症に合併したリンパ脈管筋腫症の1例

浜口　玲央[*,a]　前島　新史[b]　久保田雅子[a]
清水　久実[a]　若木　美佐[a]　小山田吉孝[a]

要旨：症例は42歳女性．29歳よりプロラクチン産生下垂体腺腫のためテルグリドを投与されていたが，35歳より妊娠・出産のため服薬を中止していた．離乳後もテルグリドは再開せず，高プロラクチン血症の状態が続いていた．2009年5月より右側腹部の腫瘤を自覚し，胸腹部CTにて腎に脂肪成分および偽動脈瘤を内包する多房状腫瘤がみられ，肺野には大小さまざまな薄壁嚢胞が多数認められた．経気管支肺生検を施行し，病理組織学検査および免疫組織学的検査よりリンパ脈管筋腫症（lymphangioleiomyomatosis：LAM）と診断した．プロラクチンはLAMに促進的に働く可能性があることが報告されている．本例はプロラクチン産生下垂体腺腫による高プロラクチン血症が長期間持続しているがLAMの進行は非常に緩徐であり，臨床的にはLAM細胞に対するプロラクチンの増殖促進作用が顕著ではない症例と考えられた．

キーワード：リンパ脈管筋腫症，プロラクチン産生下垂体腺腫，閉経，無月経，高プロラクチン血症
Lymphangioleiomyomatosis, Prolactin-producing pituitary adenoma, Menopause, Amenorrhea, Hyperprolactinemia

緒　言

リンパ脈管筋腫症（lymphangioleiomyomatosis：LAM）は主に妊娠可能年齢の女性に発症し，有病率1.2～2.3人/100万人と推定されるまれな疾患である[1]．常染色体優性遺伝を呈する結節性硬化症（tuberous sclerosis complex：TSC）に関連するTSC-LAMと，TSCに関連しないsporadic LAMがあり，腫瘍抑制遺伝子である*TSC*遺伝子の異常により発生する[2)3)]．報告によりさまざまであるが，閉経後に診断される割合は2～12%と少なく，LAMの発症と進行には女性ホルモンの関与が推測されている[4)~7)]．その他の因子として，Terasakiらはプロラクチン（prolactin：PRL）がLAMの進行を促進する可能性があることを報告している[8)]．今回我々は，PRL産生下垂体腺腫に伴う高PRL血症に合併したLAMの1例を経験したので，その臨床経過について若干の文献的考察を含め報告する．

連絡先：浜口　玲央
〒152-8902　東京都目黒区東が丘2-5-1
*現所属：武蔵野赤十字病院呼吸器科
[a]独立行政法人国立病院機構東京医療センター呼吸器科
[b]同　研究検査科
（E-mail: reo-h@nifty.com）
（Received 18 Apr 2011/Accepted 7 Feb 2012）

症　例

患者：42歳，女性．主婦．
主訴：右側腹部腫瘤．
既往歴：29歳，PRL産生下垂体腺腫．
家族歴：母　悪性リンパ腫．
喫煙歴：なし．

現病歴：12歳頃より初経が始まり，不規則な月経が続いていた．29歳時，無月経，乳汁漏出のため近医受診し，頭部MRIにて下垂体右翼に7 mm大の結節を認め，PRL産生下垂体腺腫と診断された．テルグリド（terguride）を投与され，乳汁漏出は改善し正常な月経周期を認めていた．35歳で妊娠したためテルグリドは中止され，出産後もテルグリドの再開は希望されず，無月経の状態が続いていた．

2009年5月，右側腹部腫瘤を主訴に国立病院機構東京医療センター総合内科を受診し，胸腹部CTにて腎腫瘤，両側肺野に多発嚢胞を認め，精査加療目的に当科紹介受診となった．

初診時現症：身長160 cm，体重49 kg，体温36.4℃，血圧102/58 mmHg，脈拍71回/min・整，経皮的動脈

Table 1　Laboratory findings at the diagnosis

Peripheral blood		LD	209 IU/L	Pulmonary function tests	
WBC	6,600/μl	ALP	268 IU/L	VC	3.11 L
Neut.	54.20%	T-Bill	0.80 mg/dl	%VC	111.50%
Lym.	34.90%	CK	94 IU/L	FEV_1	2.41 L (93.8% predicted)
Mono.	6.90%	AMY	112 IU/L	FEV_1/FVC	78.80%
Eos.	3.70%	Glu	106 mg/dl	V_{50}	2.52 L/s
Baso.	0.30%			V_{25}	0.74 L/s
RBC	404×10^4/μl	Serology		V_{50}/V_{25}	3.41
Hb	12.3 g/dl	CRP	0.3 mg/dl	DLCO	19.77 ml/min/mmHg
Plt	37.9×10^4/μl	KL-6	236 U/ml	%DLCO	104.10%
		ANA	＜40×		
Biochemistry		RA	(−)	Arterial blood gas analysis (room air)	
TP	8.2 g/dl	Anti-SS-A/RO Ab	(−)	pH	7.414
Alb	4.9 g/dl	Anti-SS-B/LA Ab	(−)	$PaCO_2$	43.2 mmHg
T-cho	211 mg/dl	MPO-ANCA	＜10×	PaO_2	78.6 mmHg
TG	54 mg/dl	PR-3ANCA	＜10×	HCO_3^-	27.0 mEq/L
BUN	10.9 mg/dl	PRL	187.16 ng/ml	BE	2.1
Cr	0.64 mg/dl	LH	0.30 mIU/ml		
Na	142 mEq/L	FSH	3.85 mIU/ml		
K	4.3 mEq/L	Estradiol	18 pg/ml		
Cl	104 mEq/L	Progesterone	0.72 ng/ml		
Ca	9.6 mg/dl	Anti-HIV-Ab	(−)		
GOT	20 IU/L	CEA	2.2 ng/ml		
GPT	17 IU/L				

Fig. 1　Chest radiography showing no abnormalities at the diagnosis.

血酸素飽和度99%（室内気）．意識清明．知能低下はなく，顔面皮疹は認めない．表在リンパ節は触知されなかった．胸部聴診上，呼吸音清，心音正常．右側腹部に2横指大の弾性硬の腫瘤を触知した．神経学的異常を認めない．

初診時検査所見：PRL の高値，LH，FSH，エストラジオール，プロゲステロンの低値を認め，第二度無月経の状態であった．そのほか，血液検査に特記すべき異常はなく，動脈血液ガス所見も正常であった．呼吸機能検査では V_{50}，V_{25} の軽度低下がみられたが，おおむね正常のフロー・ボリューム曲線パターンを呈していた（Table 1）．

画像所見：胸部 X 線写真で特記すべき所見はみられなかったが，胸部 CT 写真では，両側肺野に最大径 25 mm の大小さまざまな薄壁嚢胞が散在性に多数みられた（Fig. 1，Fig. 2A，B）．腹部造影 CT 写真では，右腎下極に長径約 9 cm の多房状腫瘤を認め，部分的に脂肪成分や偽動脈瘤を内包し，血管筋脂肪腫の所見であった．左腎にも 2 cm 大の同様の腫瘤を認めた（Fig. 2C）．

臨床経過：CT 所見より LAM を疑い，確定診断のため右 S^2，S^4，S^8 より経気管支肺生検を行った．hematoxylin-eosin（HE）染色標本では，肺胞腔が開大し嚢胞形成の所見がみられ，肺胞隔壁には紡錘形の平滑筋様細胞の束状の増生が認められた（Fig. 3A，B）．平滑筋様細胞の胞体はα-smooth muscle actin（α-SMA）で染色され，核周囲に顆粒状に HMB45 の発現がみられた（Fig. 3C，D）．また，平滑筋様細胞の核にエストロゲンレセプター（estrogen receptor：ER）の発現が認められ，プロゲステロンレセプター（progesterone receptor）でも一部陽性であった（Fig. 3E，F）．病歴および臨床所見より結節性硬化症を示唆する徴候はなく，sporadic LAM，腎血管筋脂肪腫と診断した[9]．無投薬で経過観察

を行っているが，診断時より1年の時点で臨床症状，検査所見ともに著変なく経過している．

考　察

LAMは，腫瘍抑制遺伝子である*TSC1*および*TSC2*の異常が関与し，TSC-LAMは*TSC1*と*TSC2*のどちらの異常でも発症するが，sporadic LAMでは大部分が*TSC2*の異常で発症する[3]．*TSC1*，*TSC2*はそれぞれhamartin，tuberinという蛋白質をコードし，hamartin/tuberin複合体として細胞増殖に関する細胞内シグナル伝達系の中で，ラパマイシン標的蛋白質（mammalian target of rapamycin：mTOR）を抑制する働きがあることがわかっている．mTOR経路の活性化により細胞内代謝が亢進し，蛋白質合成が促されるが，hamartinあるいはtuberinの異常によりこの経路の制御が行えず，恒常的な活性化を引き起こし，LAM細胞の増殖をもたらすと考えられている[10]．

LAMは主に妊娠可能年齢の女性に発症することから，女性ホルモンの関与が疑われている．エストロゲンは，platelet-derived growth factor receptor-β（PDGFRβ）の発現亢進と活性化，extracellular signal-regulated kinase-1/-2（ERK1/2）の活性化により細胞増殖を促すが，tuberinのC末端ドメインに細胞内ERαが直接結合することで，この経路を抑制していることが報告されている[11)12]．したがって，tuberinに異常をきたした状況下では，ERαを介したエストロゲンの作用は増強され，細胞増殖が亢進する可能性が考えられる．このことから，LAMに対して抗エストロゲン療法が行われてきた．有効であったという報告がある一方[13)14]で，効果について否定的な報告も多く[15)16]，LAMの発症・進展に関するエストロゲンの意義は明らかにされていない．

LAMの発症・進展に関与する他の因子について，TerasakiらはPRLが重要な役割を果たしている可能性があることを報告している．206名のLAM患者の血清PRL値が調べられ，高値であるほど1秒量の低下速度が速く，気胸の頻度が高かったとしている．また，*TSC2*欠損マウスではPRLレセプターがより多く発現しており，PRLに反応して細胞増殖を促し，シグナル伝達を活性化することを報告している[8]．

本例は，PRL産生下垂体腺腫に伴う高PRL血症に合併したLAMの症例である．29歳時に無月経，乳汁漏出を主訴にPRL産生下垂体腺腫と診断され，その後，テルグリドを投与され正常な月経周期となるも，妊娠を機に35歳から同薬を中止され，42歳でLAMと診断された．PRL産生下垂体腺腫の発症時期は不明であるが，発症してから診断時までと，テルグリドの投与が中止された35歳以降は，LAMの診断後も含めてPRLの上昇が続いていたことが予想される．本例は，腎血管筋脂肪腫による右側腹部腫瘤がLAMの診断契機となったが，呼吸器症状は認めず，呼吸機能検査も正常であった．また，診断からおよそ1年の時点で，臨床症状，検査所見共に著変なく経過していた．本例では，長期間にわたりPRLの上昇を認めるも進行は非常に緩徐であり，Terasakiらの，PRLが高値であると気胸の頻度が高く1秒量の低下速度が速いという報告とは，異なった経過を示していた．高PRL血症を合併したLAMについて詳細な臨床経過のわかる報告はほとんどなく，調べえた限りでは1症例のみであった[17]．その症例では，高PRL血症の原因や罹病期間は不明であったが，カベルゴリン（cabergoline）の投与にて改善し，その7年後の43歳時にLAMと診断されている．診断時，気胸を発症しており，その数ヶ月後にも気胸を繰り返した経緯があるが，その時点では高PRL血症は改善していたと考えられ，

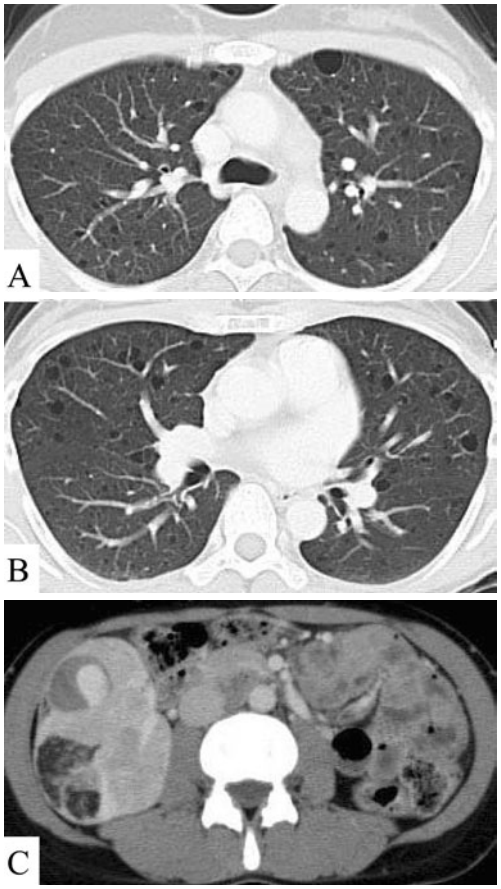

Fig. 2　(A, B) Chest computed tomography at the diagnosis showing multiple thin-walled cysts of varying sizes in both lungs. (C) Enhanced abdominal computed tomography revealed renal angiomyolipoma composed of fatty, vascular, and smooth muscle elements at the lower space of the right kidney.

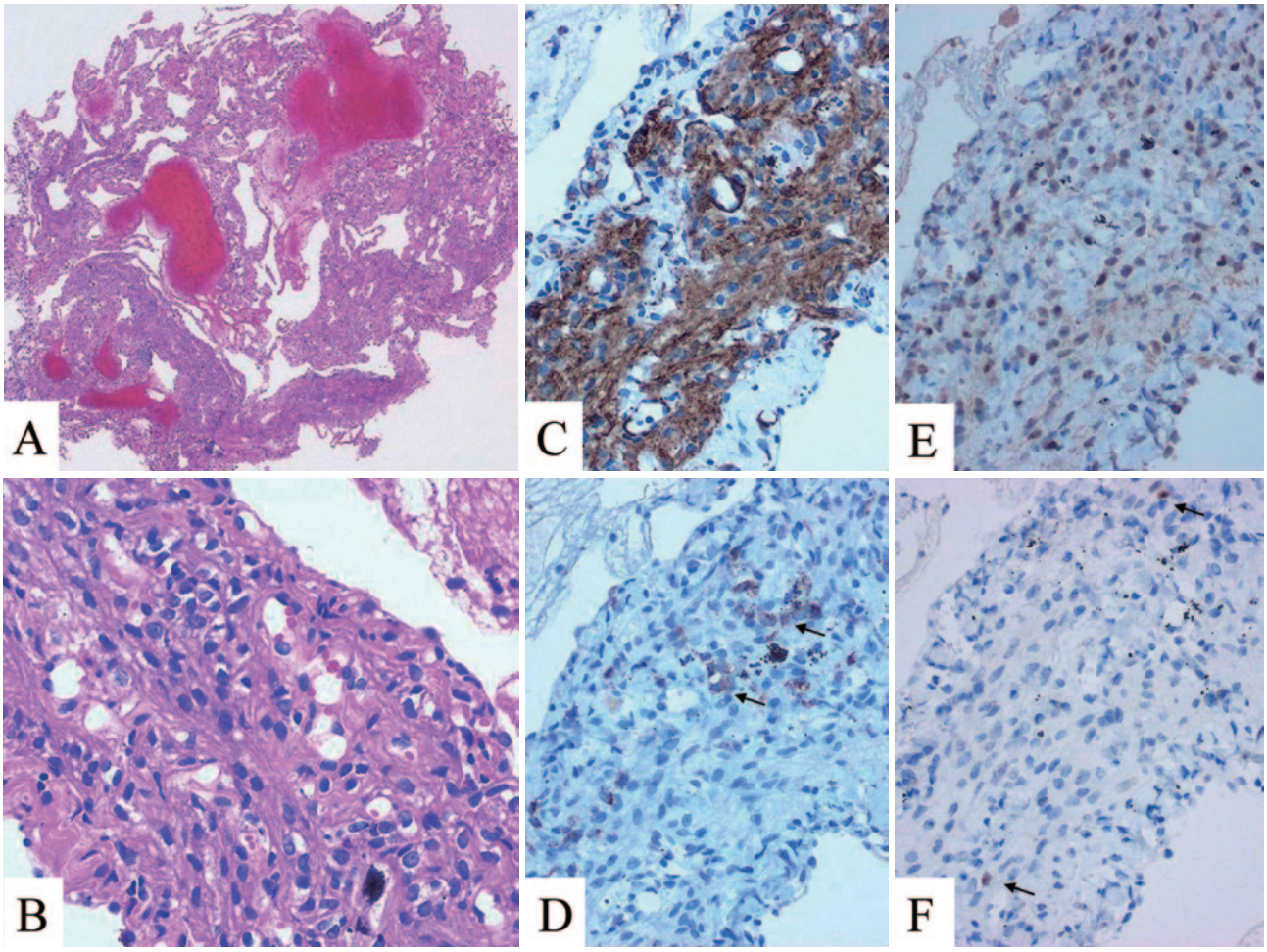

Fig. 3　Histological findings of the biopsy specimens obtained by transbronchial lung biopsy (TBLB). (A) Low magnification view showing alveolar septal thickening and small air-filled cysts (hematoxylin-eosin staining). (B) A higher magnification view showing the uniform, spindle-shaped smooth muscle cells within alveolar septa (hematoxylin-eosin staining). (C–F) An immunohistochemical study revealed positive staining for α-SMA (C) and HMB45 (D, arrows), and partially positive for estrogen receptor (E) and progesterone receptor (F, arrows).

高 PRL 血症を呈していた時期には LAM を疑う症状は認められておらず，この症例も前述の報告とは異なる経過を示していたと考えられる．

以上，PRL 産生下垂体腺腫に伴う高 PRL 血症に合併した LAM の 1 例を経験した．LAM は *TSC1* および *TSC2* の異常によって発症すると考えられるが，その進行の速さは症例によって多様性がある．LAM の発症・進行にかかわる因子として，以前からエストロゲンが指摘されていたが，Terasaki らにより新たに PRL が促進因子として報告された．本例は，高 PRL 血症を呈していたが，進行は非常に緩徐であった．我々は，本例の LAM 病変における PRL レセプターの発現量や PRL によるシグナル伝達の活性化の有無については調べられなかったため詳細な検討は困難であるが，PRL が促進的に働かなかった原因として，PRL レセプターの発現量が異なる可能性があるかもしれない．また，持続的な高 PRL 血症に伴い第 2 度無月経となっているため，LAM 細胞増殖に促進的に作用する因子（高 PRL 血症）と抑制的に作用する因子（低エストロゲン血症）の両者が複合的に作用して LAM 細胞の増殖に影響している可能性も考えられるかもしれない. LAMの臨床的な多様性から，発症・進展には多くの因子が関係していることが予想されるが，その理解にはさらなる研究が待たれる．高 PRL 血症に合併した LAM の臨床経過の報告は貴重と考え，文献的考察を含めてここに報告した．

本症例の要旨は，第 187 回日本呼吸器学会関東地方会にて発表した．

引用文献

1) Hayashida M, Seyama K, Inoue Y, et al. The epide-

miology of lymphangioleiomyomatosis in Japan: A nationwide cross-sectional study of presenting features and prognostic factors. Respirololgy 2007; 12: 523–30.

2）Strizheva GD, Carsillo T, Kruger WD, et al. The spectrum of mutations in TSC1 and TSC2 in women with tuberous sclerosis and lymphangioleiomyomatosis. Am J Respir Crit Care Med 2001; 163: 253–8.

3）Sato T, Seyama K, Fujii H, et al. Mutation analysis of the TSC1 and TSC2 genes in Japanese patients with pulmonary lymphangioleiomyomatosis. J Hum Genet 2002; 47: 20–8.

4）Taylor JR, Ryu J, Colby TV, et al. Lymphangioleiomyomatosis : clinical course in 32 patients. N Engl J Med 1990; 323: 1254–60.

5）Kitaichi M, Nishimura K, Itoh H, et al. Pulmonary lymphangioleiomyomatosis: a report of 46 patients including a clinicopathologic study of prognostic factors. Am J Respir Crit Care Med 1995; 151: 527–33.

6）Urban T, Lazor R, Lacronique J, et al. Pulmonary lymphangioleiomyomatosis : a study of 69 patients. Groupe d'Etudes et de Recherche sur les Maladies 'Orphelines' Pulmonaires（GERM'O'P）. Medicine 1999; 78: 321–7.

7）Johnson SR, Tattersfield AE. Clinical experience of lymphangioleiomyomatosis in the UK. Thorax 2000; 55: 1052–7.

8）Terasaki Y, Yahiro K, Pacheco-Rodriguez G, et al. Effects of prolactin on TSC2-null Eker rat cells and in pulmonary lymphangioleiomyomatosis. Am J Respir Crit Care Med 2010; 182: 531–9.

9）林田美江，久保惠嗣，瀬山邦明，他．リンパ脈管筋腫症 lymphangioleiomyomatosis（LAM）診断基準．日呼吸会誌 2008; 46: 425–7.

10）Inoki K, Corradetti MN, Guan KL. Dysregulation of the TSC-mTOR pathway in human disease. Nat Genet 2005; 37: 19–24.

11）Finlay GA, York B, Karas RH, et al. Estrogen-induced smooth muscle cell growth is regulated by tuberin and associated with altered activation of platelet-derived growth factor receptor-beta and ERK-1/2. J Biol Chem 2004; 279: 23114–22.

12）York B, Lou D, Panettieri RA Jr, et al. Cross-talk between tuberin, calmodulin, and estrogen signaling pathways. FASEB J 2005; 19: 1202–4.

13）Eliasson AH, Phillips YY, Tenholder MF. Treatment of lymphangioleiomyomatosis: a metaanalysis. Chest 1989; 196: 1352–5.

14）Rossi GA, Balbi B, Oddera S, et al. Response to treatment with an analog of the luteinizing-hormone-releasing hormone in a patient with pulmonary lymphangioleiomyomatosis. Am Rev Respir Dis 1991; 143: 174–6.

15）Taveria-DaSilva AM, Stylianou MP, Hedin CJ, et al. Decline in lung function in patients with lymphangioleiomyomatosis treated with or without progesterone. Chest 2004; 126: 1867–74.

16）Johnson SR, Whale CI, Hubbard RB, et al. Survival and disease progression in UK patients with lymphangioleiomyomatosis. Thorax 2004; 59: 800–3.

17）Wilson AM, Slack HL, Soosay SA, et al. Lymphangioleiomyomatosis a series of three case reports illustrating the link with high estrogen states. Scot Med J 2001; 46: 150–2.

Abstract

Lymphangioleiomyomatosis diagnosed during hyperprolactinemia caused by prolactin-producing pituitary adenoma

Reo Hamaguchi*[a], Arafumi Maeshima[b], Masako Kubota[a], Kumi Shimizu[a], Misa Wakaki[a] and Yoshitaka Oyamada[a]

*Present address: Department of Respiratory Medicine, Musashino Red Cross Hospital

[a] Department of Respiratory Medicine, National Hospital Organization Tokyo Medical Center

[b] Department of Pathology, National Hospital Organization Tokyo Medical Center

The patient is a 42-year-old woman. She had taken terguride for proractin-producing pituitary adenoma since the age of 29. She stopped taking it because of pregnancy at the age of 35. After the lactation period, she did not retake terguride, and her blood test has shown that the level of prolactin is above the normal range. She noticed a right abdominal mass and visited our hospital in May 2009. Computed tomography revealed bilateral renal tumors composed of fatty, vascular, and smooth muscle elements in the abdomen, and multiple thin-walled cysts of varying sizes in both lungs. Pathological and immunohistological findings of transbronchial lung biopsy specimens led to a diagnosis of lymphangioleiomyomatosis. There is a report that prolactin may be an important growth factor in the pathogenesis of lymphangioleiomyomatosis. In our case, although she has been suffering from the state of hyperprolactinemia for a long period, progression of the disease is very slow. We considered that our case is contrary to the report that prolactin may promote cell proliferation of lymphangioleiomyomatosis.