●症　例

免疫抑制剤中止直後にMPO-ANCAが陽性化し，その後に肺胞出血をきたしたMPO-ANCA陽性間質性肺炎の1例

関根　朗雅[a,b]　萩原　恵里[a]　奥寺　康司[c]
馬場　智尚[a]　小倉　高志[a]

要旨：症例は66歳男性で，2002年12月に咳嗽・呼吸困難を主訴に当院を受診した．胸部CTでは両肺末梢側優位にすりガラス影を認め，血液検査ではMPO-ANCA（ANCA）348 EU/Lと高値であった．胸腔鏡下肺生検で血管炎所見を認めず，尿所見は正常であり，ANCA陽性間質性肺炎と診断した．その後，ステロイド，シクロスポリン（cyclosporine：CsA）による治療を開始し，ANCA値は陰性化し，画像・呼吸機能検査上も改善した．しかし，2007年9月にCsAによる腎障害が出現し同薬剤を中止したところ，同10月にANCA値は陽性化し，無症状ながら緩徐に増加した．2008年1月には鼻出血，血痰，発熱を主訴に来院し，胸部CT画像では両肺にすりガラス影の増強を認めた．集学的治療も効果なく，剖検にて肺胞出血と壊死性血管炎を認め，顕微鏡的多発血管炎と判明した．ANCA陽性間質性肺炎において，治療変更後にANCA値が増加したときには，長期の寛解後かつ無症状であっても，治療強化を考慮することが大切である．

キーワード：MPO-ANCA，間質性肺炎，免疫抑制剤，急性増悪，顕微鏡的多発血管炎
Myeloperoxidase antineutrophil cytoplasmic antibody, Interstitial pneumonia, Immunosuppressive drug, Acute exacerbation, Microscopic polyangiitis

緒　言

myeloperoxidase antineutrophil cytoplasmic antibody（MPO-ANCA）は好中球細胞質のmyeloperosidaseに対する自己抗体であり，Churg-Strauss症候群や顕微鏡的多発血管炎（MPA）で高率に陽性となる[1]．また，MPO-ANCA（以下ANCA）陽性者では肺病変の合併が多いことが知られており，有村らは間質性肺炎をANCA陽性者のうちの43.5％に認めたと報告している[2]．さらに，受診当初はANCA陽性ながら間質性肺炎以外の症状がなく，経過中にMPAを発症した報告も散見される[3)～5)]．MPAに対する標準治療としては，ステロイド・免疫抑制剤を併用することが多いが[6]，MPA非合併のANCA陽性間質性肺炎の治療に関しては，その内容・治療期間ともに現在でも定まったものはない．今回我々は，初診時のANCA異常高値の間質性肺炎に対し，ステロイド・免疫抑制剤併用療法を行い長期の寛解を得ながらも免疫抑制剤中止直後にANCA値が陽性化し，その後，肺胞出血によると思われる呼吸状態の急性悪化をきたし，剖検にてMPAの診断に至った症例を経験した．本症例は，ANCA陽性間質性肺炎における，治療変更時の注意点を示唆する教訓的な症例と考えられたため報告する．

症　例

患者：66歳男性．

主訴：咳嗽，喀痰，呼吸困難．

既往歴：18歳　虫垂炎，40歳　高血圧症．

家族歴：特記事項なし．

嗜好歴：喫煙20本×40年（25～65歳），常用飲酒歴なし．

職業：鋼板加工業（15～60歳）．

現病歴：2002年12月より咳嗽・喀痰が出現し近医を受診し，胸部単純X線上，間質性病変を疑われ，同月当院を紹介受診した．2003年4月に間質性肺炎の精査目的に入院し，胸腔鏡下肺生検を施行した．

入院時身体所見：身長155.5 cm，体重56.3 kg，体温36.5度，脈拍72/分，血圧120/72 mmHg，SpO_2 95％（室内気），胸部聴診では両下肺に捻髪音を聴取する，腹部

連絡先：関根　朗雅
〒236-0051　神奈川県横浜市金沢区富岡東6-16-1
[a]神奈川県立循環器呼吸器病センター呼吸器科
[b]国立病院機構茨城東病院呼吸器内科
[c]横浜市立大学大学院医学研究科病態病理学
（E-mail: akimasa.sekine@gmail.com）
（Received 25 Nov 2011/Accepted 19 Mar 2012）

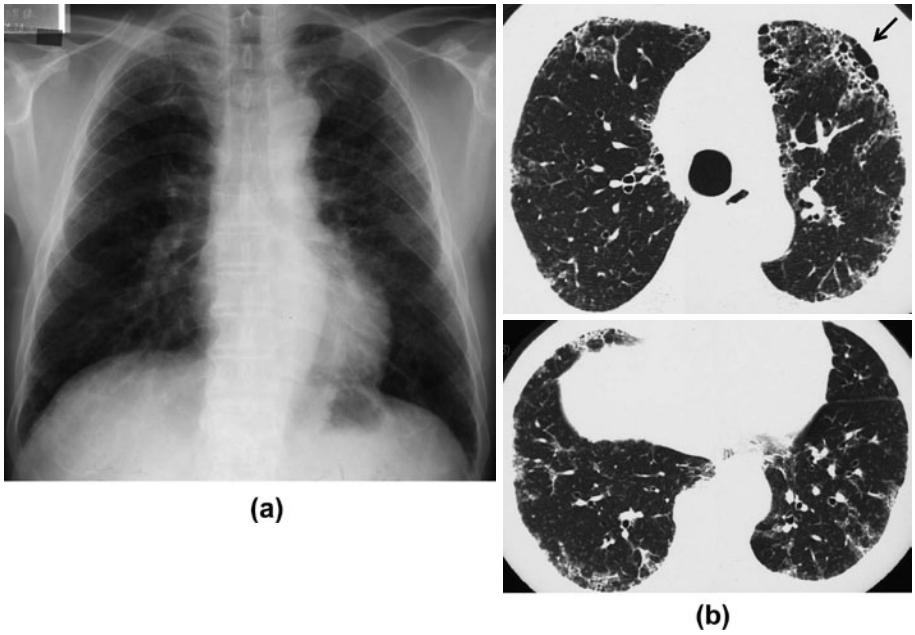

Fig. 1　(a) Chest radiograph on the first visit demonstrated diffuse reticular shadow in the bilateral lung. (b) Chest CT on admission demonstrated peripheral ground-glass opacities with honeycombing lesions (short arrow).

に異常所見なし.

入院時検査所見：血算では，Hb 12.0 g/dl と軽度の貧血を認めた．肝逸脱酵素・腎機能は正常であり（BUN 14 mg/dl, Cr 0.7 mg/dl)，尿潜血・蛋白は陰性であった．一方で CRP 4.7 mg/dl と炎症反応亢進を認め, KL-6 2,030 U/ml と高値であった．自己抗体では, RAPA（160 倍)，MPO-ANCA（348 EU/L）のみ陽性であった．動脈血液ガスでは，室内気吸入下で pH 7.42，$PaCO_2$ 43.6 Torr，PaO_2 81.8 Torr，HCO_3^- 27.2 mmol/L であった．呼吸機能検査では，%VC 65.5%，$FEV_{1.0}$% 80.4%，%DLco 55.8% であり拘束性障害と拡散能低下を認めた.

画像所見（Fig. 1)：胸部単純 X 線では，両肺びまん性に網状陰影を認めた．胸部 CT 画像では，上・下葉とも両肺末梢優位にすりガラス陰影を呈し，一部に蜂巣肺を認めた.

病理所見（Fig. 2)：生検は左 S^{1+2} と S^9 より施行した．S^{1+2} の検体ではリンパ濾胞が目立ち，高度の細胞浸潤と胞隔の肥厚を認めた．S^9 の検体では胸膜直下組織の線維化と正常肺組織の介在を認めた．血管炎の所見は認められなかった．全体として通常型間質性肺炎（UIP）パターンの間質性肺炎と診断した.

経過（Fig. 3)：病理所見と ANCA 異常高値の結果より ANCA 陽性間質性肺炎と診断し，プレドニゾロン (prednisolone：PSL) 30 mg による内服治療を開始した．自覚症状・呼吸機能は速やかに改善し ANCA 値も陰性化し，PSL を 2〜4 週間ごとに 2.5〜5 mg の減量を行ったが，7.5 mg の時点で間質性肺炎の悪化を認めた．このため，2003 年 12 月に PSL の増量に加えて免疫抑制剤（シクロスポリン（cyclosporine：CsA)）を追加し，トラフ値 100〜150 ng/ml を目安に調節した．その後 PSL 7.5 mg まで同様に再度漸減するも画像所見・呼吸機能検査上の悪化を認めず，尿所見も正常であり，外来で約 3 年にわたって経過観察していたが，2007 年 9 月に腎機能障害が出現した．同月の CsA トラフ値は 87 ng/ml であったが, CsA の副作用を疑い中止したところ，腎機能は改善した．しかし 10 月になり ANCA 値が 14 EU/L と陽性化し，徐々に増加した．自覚症状や胸部単純 X 線上も変化を認めず経過観察としていたが，2008 年 1 月初旬より微熱，中旬より鼻出血・血痰が出現し，1月下旬に緊急入院となった. 入院時, 低酸素血症を呈し，胸部 CT 画像では両肺びまん性のすりガラス影が出現しており，ANCA 値は 45 EU/L とさらに増加していた．広域抗菌薬投与も反応なく間質性肺炎の急性増悪と判断し，ステロイド・シクロホスファミドパルス療法，エンドトキシン吸着療法，免疫グロブリン大量療法による集学的治療を行ったが効果なく，低酸素血症は急速に悪化し入院第 5 病日に人工呼吸器管理となった．同日，気管支鏡による内腔観察と，生理食塩液 20 ml による気管支洗浄を行ったが，内腔には膿性痰や明らかな出血は認められなかった．その後も呼吸状態の改善はみられず，経過中に人工呼吸器関連肺炎を併発し第 38 病日に死亡した.

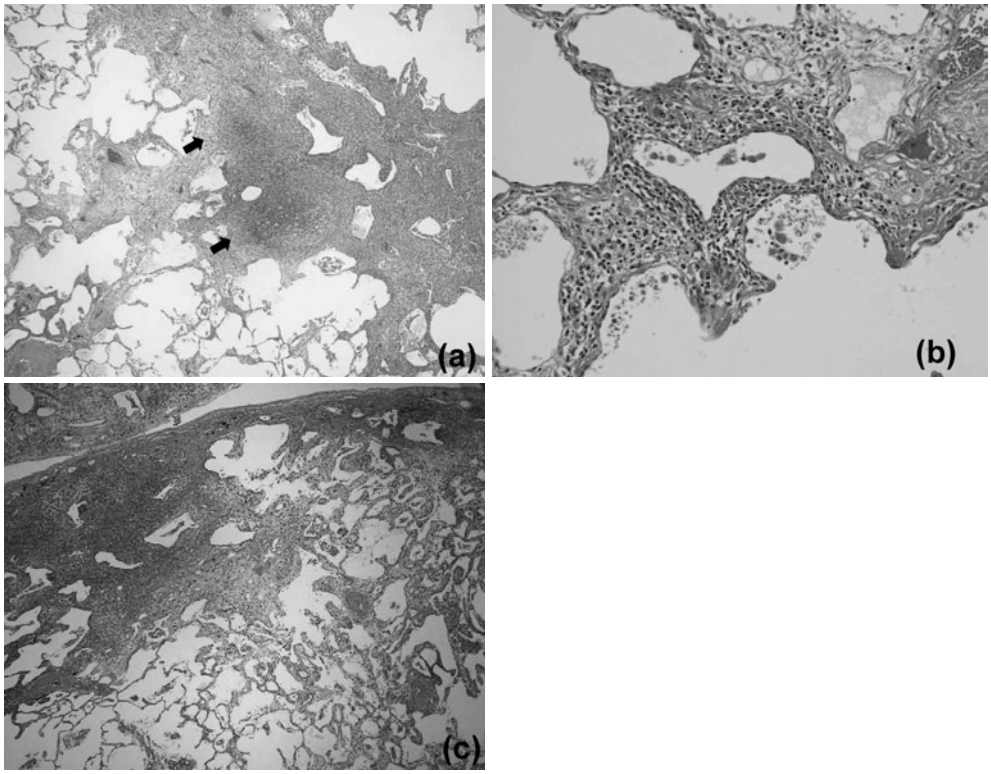

Fig. 2 Histopathological findings of the biopsied lung specimens. (a) Microscopic remodeling of alveolar architecture and occasional lymphoid follicles (arrows) were found in the left upper lobe [hematoxylin-eosin (HE) stain, ×20]. (b) Interstitial thickening with lymphocyte infiltration and loose fibrosis was seen in the left upper lobe (HE stain, ×100). (c) A low-magnified view of the left lower lobe revealed subpleural interstitial fibrosis and microscopic remodeling suggestive of usual interstitial pneumonia pattern fibrosis (HE stain, ×20).

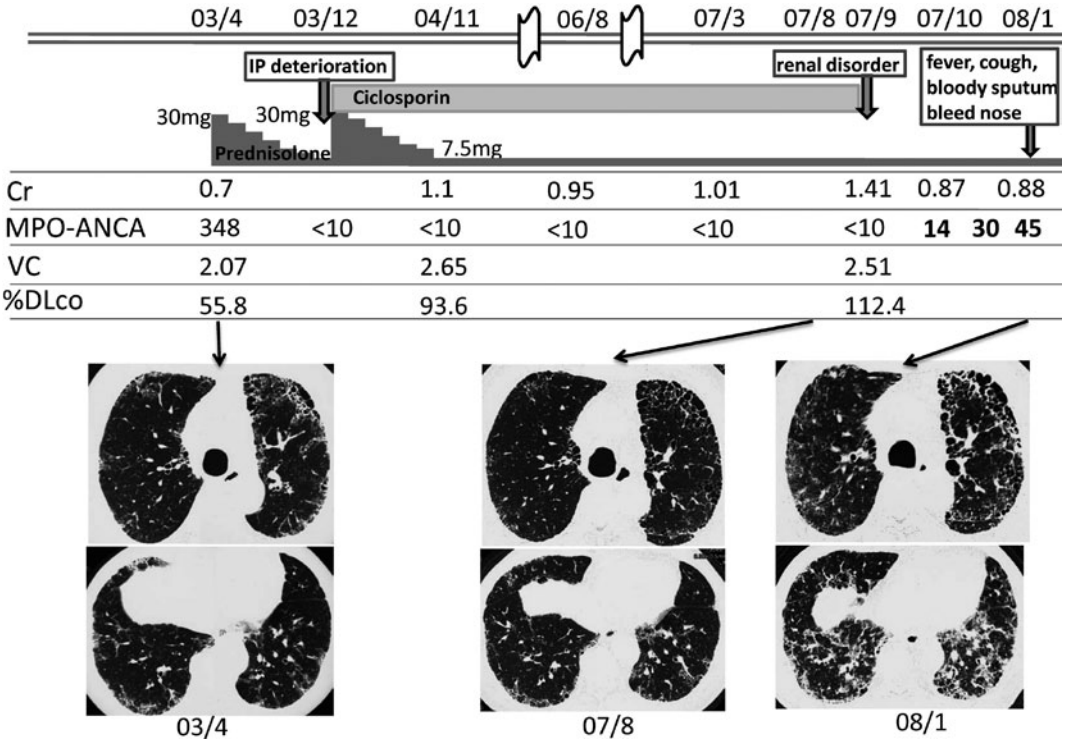

Fig. 3 Clinical course.

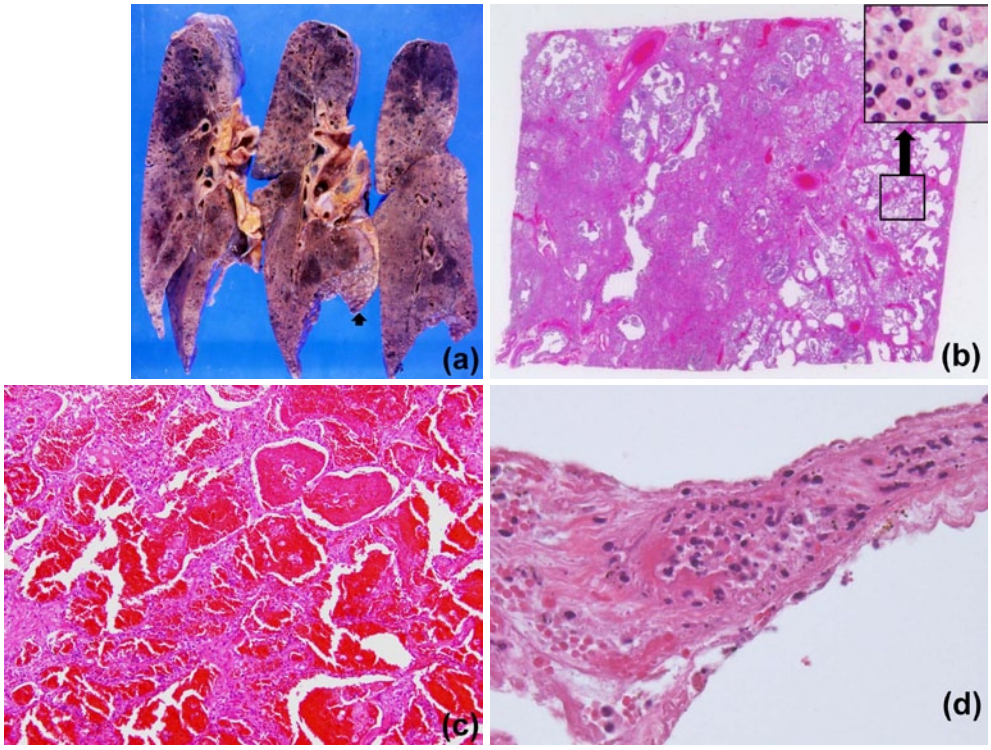

Fig. 4　Pathological findings of the autopsied lung. (a) Coronal slice of the right lung showed focal hemorrhage dominantly in the upper lobe and subpleural honeycombing (arrow) in the bases. (b) Many neutrophil infiltrates were found in the left lower lobe (HE stain). (c) Photomicrograph shows extensive alveolar hemorrhage (HE stain, ×40). (d) Necrotizing vasculitis was present in the left lingual (HE stain, ×400).

剖検時病理所見（Fig. 4）：両肺下葉を中心に広範な好中球浸潤影を認め，急性化膿性気管支肺炎の像を呈していた．上葉・中葉では好中球浸潤は軽度であったが，肺胞腔内への出血を認め，一部の血管では壊死性血管炎が存在していた．びまん性肺胞障害（DAD）の所見は認められなかった．腎臓では血管炎に特異的所見は認められなかったが，肺での壊死性血管炎の存在と入院時の鼻出血・血痰出現などの臨床症状から，MPA と最終診断した．

考　　察

本症例は当初，ANCA 陽性間質性肺炎としてステロイド・免疫抑制剤による治療を行っていた．最終的に剖検により MPA と診断したが，初診時当初より MPA であったかは定かではない．本症例では，初診時の肺生検標本で明らかな血管炎の所見を認めず，また血中クレアチニン値や尿所見正常であり，少なくとも初診時では MPA の診断基準は満たさなかった．しかしながら，Nozu らは，ANCA 陽性間質性肺炎において，MPA 合併例は非合併例に比して有意に ANCA 値が高いことを報告し，ANCA 高値の症例は MPA への進展と密接に関連していたとしている[7]．本症例も初診時の ANCA 値は 348 EU/L と著明に高値であり，その後の経過を考慮すると，初診時の時点で MPA の要素を有していたか，もしくは MPA への移行の可能性を有していた症例と考えられる．

本症例の臨床的特徴として，①ステロイド単独療法では効果不十分で，免疫抑制剤の併用療法により，採血・呼吸機能検査上の長期間の寛解を得たこと，②免疫抑制剤の中止を契機に無症状ながら ANCA 値が陽性化し，その後，血痰・鼻出血などの血管炎症状が出現し，最終的に MPA と診断されたこと，の２点が挙げられる．一般的に MPA の治療においては免疫抑制剤とステロイドの併用療法が標準治療とされているが[6]，MPA を発症していない ANCA 陽性間質性肺炎に対する治療介入時期・内容に関しては，いまだ定まっていない．しかし，ANCA 陽性間質性肺炎では ANCA 陰性間質性肺炎に比して，免疫抑制療法が効果的であったとの報告もある[7]．本症例では，肺生検検体で血管炎所見を認めなかったことから当初はステロイド（PSL）単独療法とし，2～4 週間に PSL 2.5～5 mg の減量を行ったが[8]，PSL 7.5 mg の時点で間質性肺炎の悪化を認めている．また，免疫抑制剤追加後はステロイド減量が可能となり長期の寛解を得た一方で，免疫抑制剤中止後に再増悪している．この

ことは，ANCA 陽性間質性肺炎において，特に ANCA 異常高値の患者は，MPA 同様の病態を有し，治療としてもステロイドに加え，免疫抑制剤の併用療法が必要であることを強く示唆しているものと思われる．

さらに本症例で特筆すべき点は，約 3 年という長期の寛解を得ながらも，免疫抑制剤中止後約 1ヶ月という短期間で ANCA が陽性化・漸増し，その後に呼吸状態の急激な悪化をきたした点である．剖検肺では化膿性気管支肺炎の存在から特異性に問題があるが，壊死性血管炎に加えて肺胞腔内への出血を認めている．一方で，DAD の所見がなかったことから，呼吸状態悪化の原因は特発性間質性肺炎同様の急性増悪ではなく MPA による肺胞出血であったと考えられた．増悪時に血痰のみならず鼻出血などの血管炎症状が顕在化したこと も MPA として矛盾しないものと思われる．一般的に，MPA を含めた ANCA 関連血管炎においては，再発時期としては免疫抑制剤中止後数年後に多く，特に再発時には ANCA 値の増加を認めることが多いと報告されている[9)10)]．MPA においては，ANCA値と病勢が関連するとされているが，本症例の場合，CsA 中止時点や CsA 中止後に ANCA 値が陽転化した時点でも画像所見・臨床症状とも変化を認めず，長期の寛解を得ていた後であったことから，PSL 7.5 mg のままで維持していた．しかしながら，ANCA 陽性間質性肺炎は，特発性肺線維症と遜色ない厳しい予後を有するとの報告があることや，本症例の最終的な転帰を考慮すると，免疫抑制剤の変更もしくはステロイド増量を考慮する必要があったものと考えられる[5)7)]．特に PSL 低用量投与時は，免疫抑制の役割を免疫抑制剤が中心に担っていることに加え，MPA という観点からみると，肺障害のある患者においては再発が多いことも報告されている[11)]．このため，ANCA 値が陽性化・増加傾向を示した場合には，症状の悪化がなくとも積極的な治療強化が必要と考えられる．

以上，免疫抑制剤中止を契機に，肺胞出血によると思われる呼吸状態の急性悪化をきたした ANCA 関連間質性肺炎の 1 例を報告した．ANCA 陽性間質性肺炎において，やむをえず免疫抑制剤を中止する場合においては，長期の寛解後であっても ANCA 値を監視することが大切で，ANCA 値の陽性化・増加傾向を呈した場合には，症状に変化がなくとも治療強化を考慮することが重要である．

謝辞：本症例の病理所見について，ご教示いただきました杏林大学医学部病理学教室，下山田博明先生に深謝いたします．

引用文献

1）Gross WL, Schmitt WH, Csernok E. ANCA and associated diseases: immunodiagnostic and pathogenetic aspects. Clin Exp Immunol 1993; 91: 1–12.
2）有村義宏，簑島　忍，田中宇一郎，他．ミエロペルオキシダーゼに対する抗好中球細胞質抗体陽性症例における肺病変の検討．リウマチ 1995; 35: 46–55.
3）神宮浩之，生島壮一郎，石川理惠，他．外科的肺生検を施行した間質性肺炎先行型顕微鏡的多発血管炎の 2 症例の臨床病理学的検討．日呼吸会誌 2010; 48: 274–81.
4）白木　晶，安藤守秀，進藤　丈，他．間質性肺炎における myeloperoxidase antineutrophil cytoplasmic antibody の陽性率と予後の検討．日呼吸会誌 2007; 45: 921–6.
5）Foulon G, Delaval P, Valeyre D, et al. ANCA-associated lung fibrosis: analysis of 17 patients. Respir Med 2008; 102: 1392–8.
6）Nachman PH, Hogan SL, Jennette JC, et al. Treatment response and relapse in antineutrophil cytoplasmic autoantibody-associated microscopic polyangiitis and glomerulonephritis. J Am Soc Nephrol 1996; 7: 33–9.
7）Nozu T, Kondo M, Suzuki K, et al. A comparison of the clinical features of ANCA-positive and ANCA-negative idiopathic pulmonary fibrosis patients. Respiration 2009; 77: 407–15.
8）日本呼吸器学会びまん性肺疾患診断・治療ガイドライン作成委員会．特発性間質性肺炎診断と治療の手引き．東京：南江堂．2010; 38–40.
9）Sanders JS, Stassen PM, van Rossum AP, et al. Risk factors for relapse in anti-neutrophil cytoplasmic antibody（ANCA）-associated vasculitis: tools for treatment decisions? Clin Exp Rheumatol 2004; 22: 94–101.
10）Chen M, Yu F, Zhao MH. Relapses in patients with antineutrophil cytoplasmic autoantibody-associated vasculitis: likely to begin with the same organ as initial onset. J Rheumatol 2008; 35: 448–50.
11）Pagnoux C, Hogan SL, Chin H, Jennette JC, et al. Predictors of treatment resistance and relapse in antineutrophil cytoplasmic antibody-associated small-vessel vasculitis. Arthritis Rheum 2008 ; 58 : 2908–18.

Abstract

A case of interstitial pneumonia developing alveolar hemorrhage with immediate seroconversion of MPO-ANCA after cessation of immunosuppressive agent

Akimasa Sekine[a,b], Eri Hagiwara[a], Koji Okudela[c], Tomohisa Baba[a] and Takashi Ogura[a]

[a] Department of Respiratory Medicine, Kanagawa Cardiovascular and Respiratory Center

[b] Department of Respiratory Medicine, National Hospital Organization, Ibarakihigashi National Hospital

[c] Department of Pathology, Graduate School of Medicine, Yokohama City University

A 66-year-old man came to our hospital with chief complaints of chronic cough and dyspnea in December 2002. Chest CT revealed peripheral and dorsal reticular shadows in the bilateral lung. Although no angiitis was observed in lung specimen obtained from surgical lung biopsy, myeloperoxidase antineutrophil cytoplasmic antibody (MPO-ANCA) results were very high (348 EU/L), and MPO-ANCA-related interstitial pneumonia was diagnosed. With oral prednisolone and cyclosporine, radiographic findings and respiratory function tests were improved, and MPO-ANCA became negative. However, renal disorder resulting from the side effects of cyclosporine developed in September 2007. Although it was improved with cessation of cyclosporine, MPO-ANCA became positive in October 2007 and increased gradually with no new symptoms. In January 2008, the patient developed nasal hemorrhage, hemosputum, fever, and cough. Despite intensive therapy, he died, and the autopsy revealed alveolar hemorrhage with necrotizing vasulitis, leading to a diagnosis of microscopic polyangiitis (MPA). This case indicates the importance of strengthening immunosuppressive therapy when a seroconversion of MPO-ANCA occurs after changing therapy, even though long remission has been achieved without any emerging symptoms.