特 集　びまん性肺疾患の画像 ―多彩なプロファイル―

Topics 1

びまん性肺疾患としての悪性リンパ腫 ―その画像―

酒井　文和 / 高橋　正洋
岡野奈々美 / 渡邊　祐亮

要旨：びまん性肺陰影を示す肺悪性リンパ腫の画像所見は，多発結節陰影，粒状陰影，浸潤影，すりガラス陰影など多彩である．しばしば，気管支血管束沿いの広義間質に沿う分布をとったり，あるいは気管支血管束や小葉間隔壁な度の広義間質の肥厚を伴う．時に嚢胞陰影を形成することがある．これらの所見は，病理所見をよく反映しているが，非特異的所見であり，的確な鑑別診断には，臨床検査所見や病理所見，その他の臓器の画像所見などと総合して判断することが必要である．

キーワード：リンパ腫，肺，高分解能 CT
Lymphoma, Lung, High-resolution CT（HRCT）

連絡先：酒井　文和
〒350-1298　埼玉県日高市山根 1397-1
埼玉医科大学国際医療センター画像診断科
（E-mail: fmksakai@yahoo.co.jp）

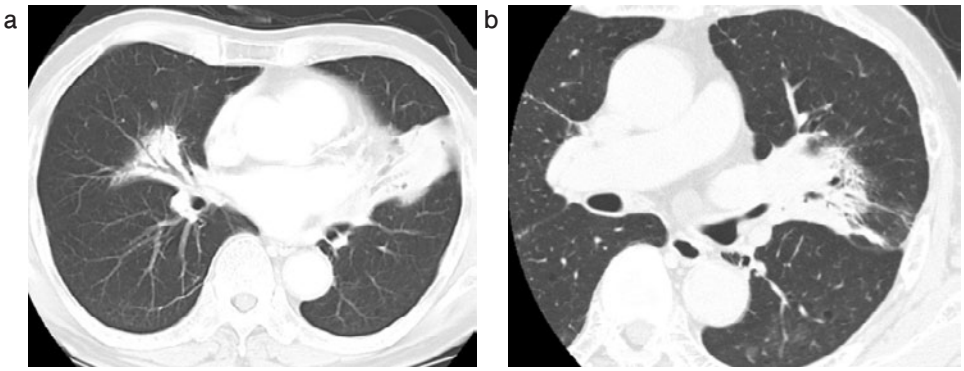

図1 肺原発 MALT リンパ腫．（a）CT 画像．両肺に，区域性分布に近い浸潤影を認める．肺門側優位の分布をとり，内部にやや拡張した気管支透亮像を認めるが，広義間質の肥厚はあまり目立たない．（b）高分解能 CT 画像．左上葉に区域性に広がる収束傾向を示す浸潤影ないしすりガラス陰影を認める．

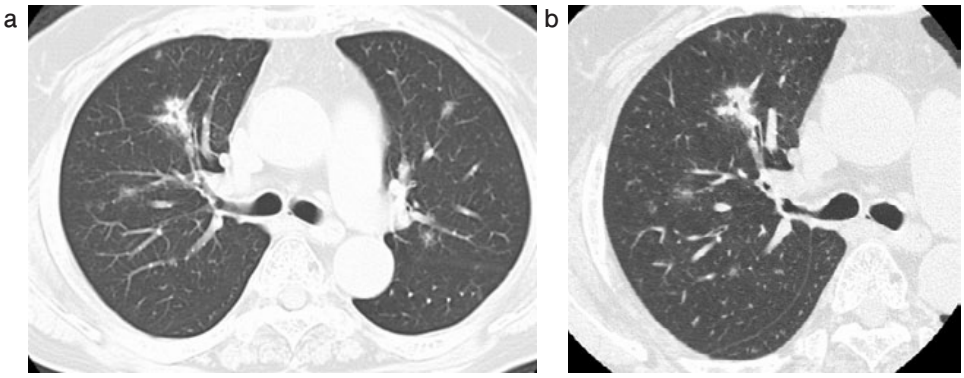

図2 肺原発 MALT リンパ腫．（a）CT 画像．両肺に気管支血管束沿いの多発浸潤影ないしすりガラス陰影を認める．（b）高分解能 CT 画像．多発浸潤影ないしすりガラス陰影が明瞭である．

はじめに

胸郭内リンパ腫では，リンパ節病変，縦隔リンパ節外病変，肺病変などがみられる．リンパ節病変や縦隔腫瘤性病変に比べて，肺病変の頻度は比較的低い．組織亜型別では，肺以外の原発部からの転移ないし二次性の肺の involvement は，各種組織型でみられるが，肺原発のリンパ腫は，その多くが MALT リンパ腫である（図 1，2）．これらのリンパ腫は，限局性腫瘤性病変を示すこともあるが，時に多発結節，腫瘤，多発浸潤影やすりガラス陰影などのびまん性陰影を示すことがあり，炎症性疾患などとの鑑別に問題を生じることがある．また特殊な病型として，血管内浸潤を主体とする血管内リンパ腫（図 3），関節リウマチへのメトトレキサート（methotrexate：MTX）治療中の患者に発生する，MTX 関連リンパ腫（図 4）ないしリンパ増殖性疾患，成人 T 細胞性白血病・リンパ腫（ATL）などの病態が存在する．本稿では，びまん性陰影を示すリンパ腫の画像診断について触れるが，これらの特殊な病態についても触れる．

縦隔や肺門のリンパ節腫大，胸膜肥厚，あるいは胸水を伴うことも少なくない．また肝脾腫大や腹部のリンパ節腫大などの胸郭外の広がりを示し，画像所見から全身性の疾患であることを示唆する所見が得られることもある．肺野の陰影に比べてリンパ節腫大の著明な場合や高度の腹部病変を伴う場合は，リンパ腫の肺病変である可能性も念頭に置くべきである．画像診断の手法ととしては，CT，特に高分解能 CT（HRCT）が主体になるが，他の領域のリンパ腫同様に ^{18}F-FDG-PET は治療効果の判定には必須であり，また ^{18}F-FDG の高度集積がその診断に有用なことがある[1)2)]．

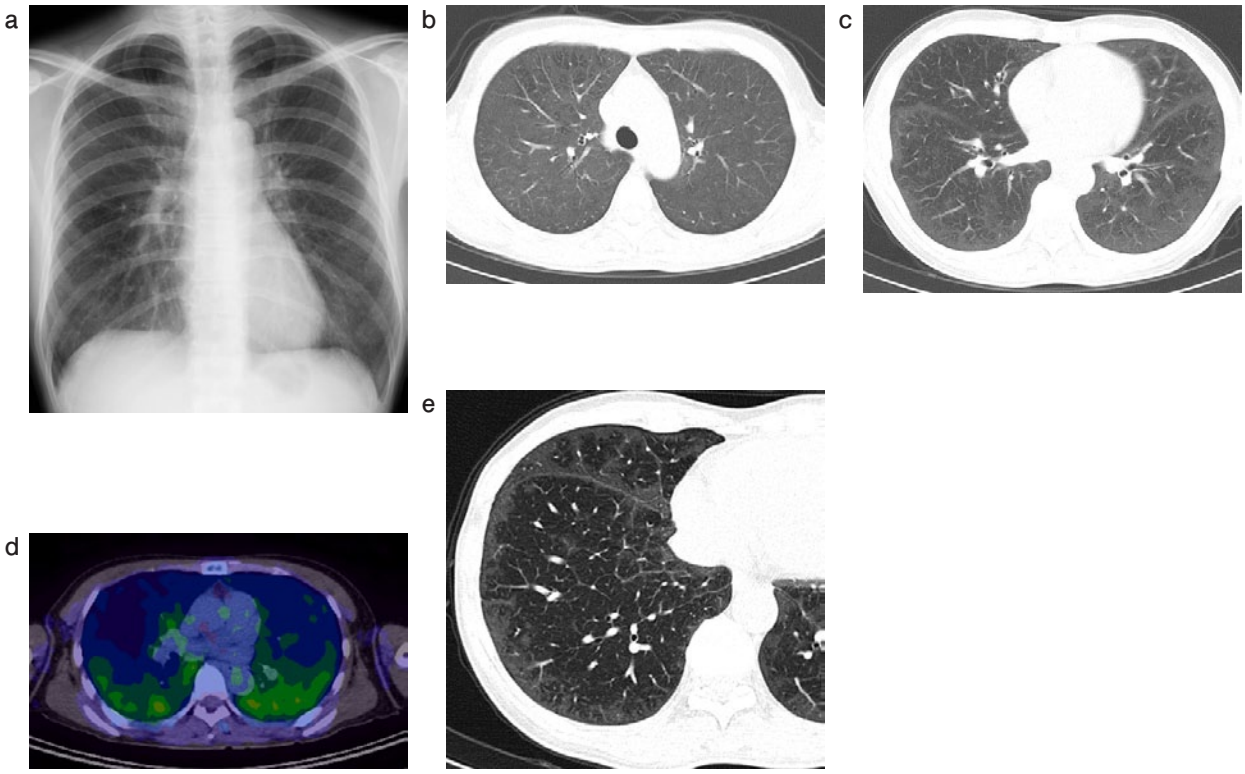

図 3　肺血管内リンパ腫（IVL）．（a）胸部単純 X 線撮影正面像．肺野には明らかな異常陰影を認めない．（b）上肺の CT 画像．両肺に淡いすりガラス陰影が広範に広がっているようにみえる．（c）下肺の胸部 CT 画像．透過性の高い部位と低い部位が混在しているが，その境界は不鮮明である．（d）右下肺高分解能 CT 画像．透過性の亢進した領域と低下した領域が混在しているが，肺高血圧症にみられる典型的な mosaic perfusion ではなく，肺の末梢側で，透過性の低下した部位が目立つ．（e）^{18}F-FDG-PET 画像．下肺の末梢側に ^{18}F-FDG の軽度集積を認める．経気管支肺生検で IVL の診断が確定した．肺野の透過性の異なる部位は，リンパ腫病変の密度の差によるものと考えられた．

びまん性陰影を示す悪性リンパ腫

悪性リンパ腫の画像所見は，きわめて多彩であるとされる[3)~6)]．すなわちびまん性陰影を示す例においても多発結節，多発腫瘤，多発斑状ないし広範な浸潤影あるいはすりガラス陰影などを示す[3)~6)]．これらの陰影はしばしば，広義間質の肥厚，すなわち血管気管支束の肥厚や小葉間隔壁の肥厚を伴ったり，あるいは血管気管支束沿いの陰影分布を示す．また上記の複数の所見が一つの例に混在することもまれではない．広義間質病変が目立つ例では，癌性リンパ管症に類似した画像を示す．しかし，広義間質の肥厚が目立たない例も存在し，画像所見から組織亜型を診断することは難しいことが多い．さらに嚢胞を形成する例もある．

1．多発結節陰影（図 4）

多発結節陰影を示す例では，血行散布を示唆するランダム分布を示す例から結節が広義間質のリンパ路沿いに散布するものまで，さまざまである．また結節は，辺縁の比較的明瞭で充実性結節を示す例からすりガラス濃度を示す例まで，さまざまである．また結節の周囲にリンパ路沿いの分布を示す小粒状陰影が随伴し，いわゆる galaxy sign に類似する例もある．

2．多発腫瘤陰影

径 3 cm を超える腫瘤陰影の多発する例もみられる．腫瘤内部の濃度，辺縁の性状はさまざまで，腫瘤の辺縁にリンパ路に沿った小粒状陰影を伴い galaxy sign 様の所見を示すことがあるのは，多発結節陰影と同様である．

3．浸潤影・すりガラス陰影（図 1，2，5）

陰影には，辺縁が不明瞭で，比較的大きな局面をもつすりガラス陰影や浸潤影で，肺炎に類似する所見を呈す

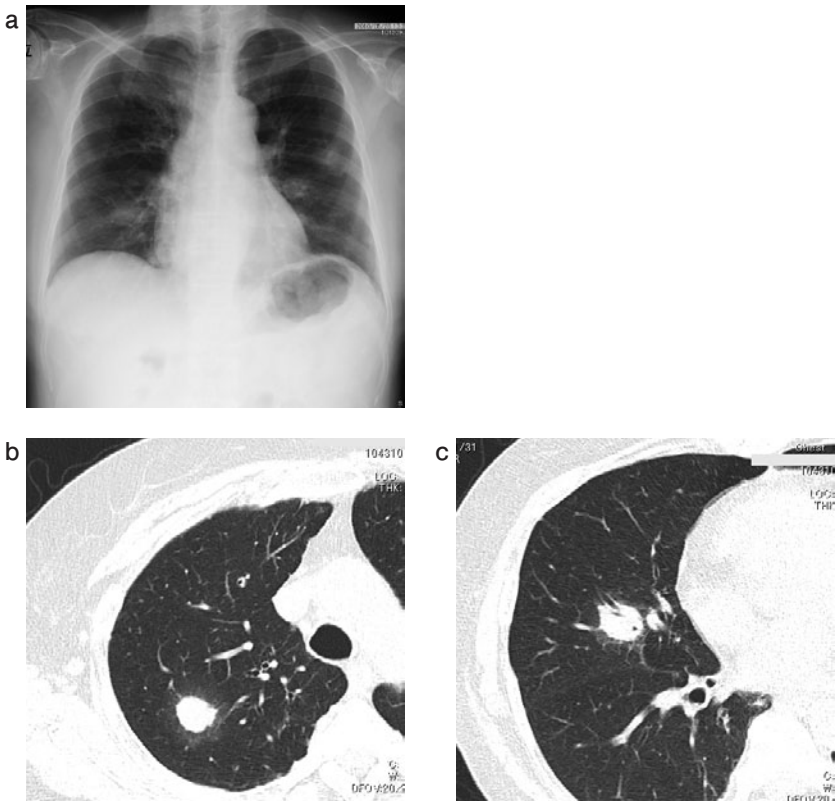

図 4 MTX 関連リンパ腫．（a）胸部単純 X 線撮影正面像．関節リウマチで MTX 治療中である．両肺に多発結節陰影を認める．（b）右肺高分解能 CT 画像．右上葉の結節は，比較的境界明瞭な結節である．結節周辺にわずかにすりガラス陰影を伴う．（c）右肺高分解能 CT 画像．右上葉と同様の所見を示す結節を右中葉に認める．

る例がある．このような症例においても，陰影が血管気管支束沿いの分布を示す例から，そのような傾向に乏しい例までみられる．また陰影の周囲に気管支血管束や小葉間隔壁の肥厚などの広義間質の肥厚や，血管気管支束に沿った結節陰影などを伴うこともある．

4．嚢胞陰影

リンパ腫には，嚢胞陰影を生じる例がある．嚢胞陰影の形成機序として，細気管支末端への腫瘍細胞の浸潤によるチェックバルブ機構，リンパ腫細胞からのサイトカインの放出による肺の構造破壊などの機序が考えられているが，いまだその正確な機序は確定されていない．リンパ増殖性疾患である MALT リンパ腫，リンパ球性間質性肺炎（LIP）やその他の疾患においても，ほぼ同様の形態を示す嚢胞の形成がみられる（図 6）．HRCT 画像上は，やや壁の厚い単胞性あるいは隔壁を有する嚢胞で，すりガラス陰影内部に形成されることもあるが，一見正常な肺野に生じることもある．

いくつかの特徴ある病態

1．血管内リンパ腫（図 3）

血管内皮に親和性を有し，血管内進展が高度なリンパ腫の一群が存在する．皮膚浸潤や中枢神経系病変などの多臓器にわたる病変を示し，診断に困難を覚える例も存在する．組織学的には B 細胞性大細胞型リンパ腫のことが多い．比較的まれな疾患で，症例報告は多いもののまとまった症例数での画像所見の報告は少なく，さまざまな程度に肺実質病変を示す．しかし，時に肺実質病変を全く示さないことがある．血管内浸潤が高度であると，肺高血圧症を示す右心系の拡大と中枢部肺動脈の拡張を示す所見が目立つ．肺野の HRCT 所見は，前述のよう

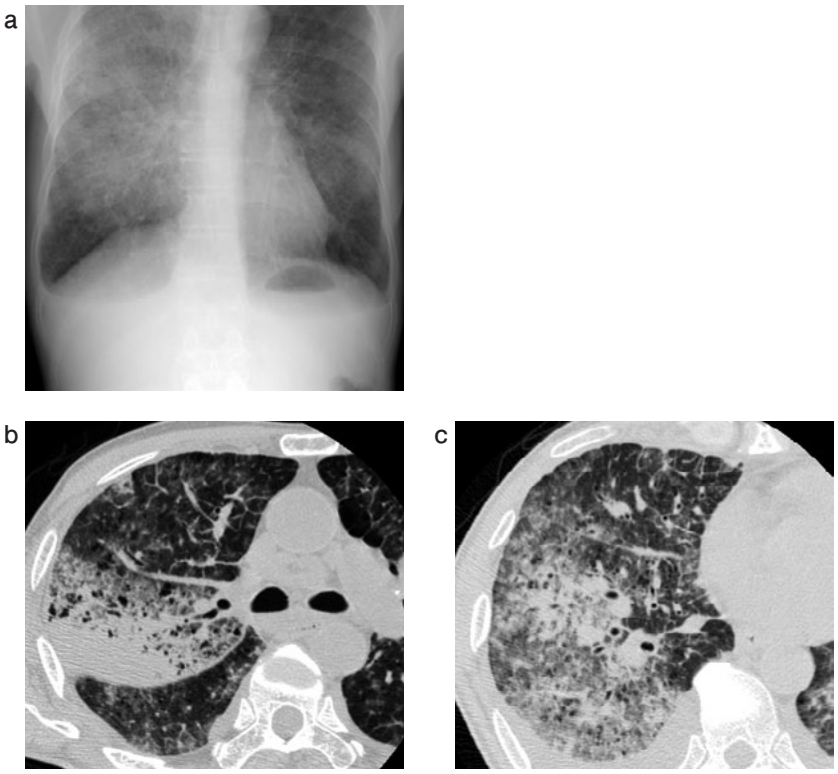

図 5　リンパ肉芽腫症（LYG type 3）．（a）右肺優位に，両肺に広範なすりガラス陰影を示す．少量の右胸水を伴う．（b）高分解能 CT 画像．既存の肺気腫があるので，陰影は bubbly にみえる．右上葉背側に浸潤影が，また両肺に広範なすりガラス陰影がみられ，小葉間隔壁の肥厚を伴っている．（c）高分解能 CT 画像．胸水がみられる．広範な浸潤影とすりガラス陰影がみられる．小葉間隔壁などの広義間質の肥厚，網状陰影を伴う．

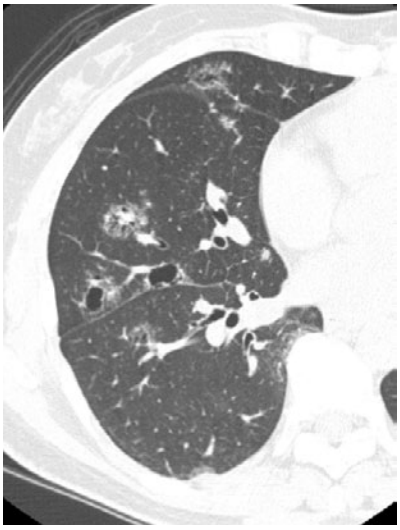

図 6　多中心性キャッスルマン病．高分解能 CT 画像では，斑状のすりガラス陰影内部に嚢胞の形成がみられる．

に全く異常を示さないこともある．また細動脈への浸潤が高度であると小葉中心性分布を示す過敏性肺炎様の淡い小粒状陰影を示したり，さらに末梢の毛細血管への浸潤があると非特異的なすりガラス陰影しか示さないこともあり，画像所見はきわめて多彩といわざるをえない．

肺野に異常陰影があり，それが広義間質の肥厚や気管支血管束沿いの分布を示す場合は，画像からリンパ腫を疑うことが可能である．画像所見で，肺高血圧症があり，血栓塞栓症を示唆する造影 CT での血管内の陰影欠損や V/Q スキャンにおける区域性の血流欠損を示さない場合は，血管内リンパ腫は鑑別診断に挙げなければならない．

2．MTX 関連リンパ腫・リンパ増殖性疾患[7)8)]

関節リウマチに対して低用量の MTX 投与が行われている患者に，リンパ増殖性疾患ないしリンパ腫が生じることがある（図 4）．MTX により誘導された免疫不全状態のために活性化された Epstein-Barr（EB）ウイルスの関与した，EB 関連 B 細胞性リンパ腫と考えられる．一部の症例では，MTX の投与を中止して免疫不全状態が改善すると画像上異常陰影が改善ないし消失することがあり，この場合は腫瘍性増殖とはいえないので，リンパ増殖性疾患としか呼べないことになる．画像所見はリンパ腫一般同様に多彩であり，結節陰影，腫瘤陰影，浸潤影，すりガラス陰影などを示し，さまざまな程度に広義間質の肥厚や広義間質沿いの陰影の進展を示す．

3．成人 T 細胞性白血病・リンパ腫

我が国では，西日本，九州に多いが，東日本では比較的まれな疾患である．T 細胞への HTLV-1 ウイルスの感染が引き金となり，T 細胞の腫瘍性増殖が生じる疾患である．腫瘍細胞の末梢血への出現が多数である場合は，成人 T 細胞性白血病と呼ばれる．

臨床像では，長期にわたって異常細胞の出現が少ない，

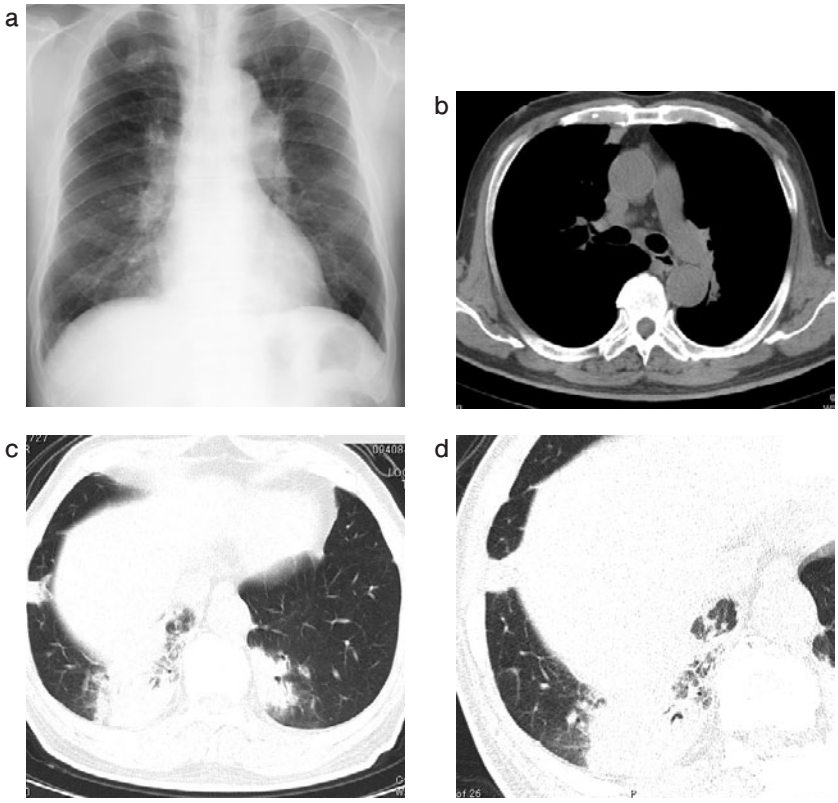

図7 IgG4 関連疾患の肺病変．自己免疫膵炎に罹患している患者である．（a）胸部単純 X 線撮影正面像．右下肺野内側寄りに浸潤影を認める．両側肺門リンパ節腫大を認める．（b）単純 CT 画像．縦隔リンパ節（分岐部リンパ節）腫大，右上葉胸膜下の斑状の異常陰影を認める．（c）単純 CT 画像．両肺下葉背側内側より優位に多発性に広範な浸潤影を認める．（d）高分解能 CT 画像．器質化肺炎様の浸潤影である．

くすぶり型などの非典型的な臨床像を示す例も多い．画像所見は多彩であり，広義間質分布を示す結節陰影や腫瘤陰影，浸潤影，広範なすりガラス陰影などが報告されている．また小葉間隔壁の肥厚などもみられる[9]．肺門縦隔のリンパ節腫大をきたすことも多い．HTVL-1 感染者で，いまだ ATL を発症していない保因者でも同様の胸部画像所見を示すと報告されている[10]．

4．リンパ肉芽腫症（図5）[11)12)]

リンパ肉芽腫症（lymphomatoid granulomatosis：LYG）は，現在は immunoblastic lymphoma の一型と考えられている．本疾患では，細胞異型により type 1～3 に分類され type 1 が古典的な LYG であるが，type 3 は通常のリンパ腫と変わるところはない．血管中心性に多発結節ないし腫瘤陰影を形成する．病変分布は下肺優位で，造影 CT 上内部の低吸収域や空洞形成などが比較的特徴的所見とされる．また reversed halo sign を呈した例も報告されている．

鑑別診断

2002 年の特発性間質性肺炎の ATS/ERS consensus statement では，LIP は肺胞隔壁にリンパ球浸潤を示す疾患で，腫瘍性増殖ではなく反応性の病態とされる．過去に LIP として報告された多くの症例は，いずれも広義間質のリンパ球浸潤を主体とする病態で，現在では，その多くがリンパ増殖性疾患ないし低悪性度リンパ腫に分類される．

画像診断上鑑別となる病態には，広義間質陰影ないし広義間質分布の目立つ例では，腫瘍性増殖（monoclonality）を証明できないリンパ増殖性疾患の一群［多中心性キャッスルマン病（multicentric Castleman didseas：

MCD），IgG4 関連疾患（IgG4RD）（図 7），LIP など］，癌性リンパ管症，sarcoidosis などが挙げられる．一般にリンパ増殖性疾患とリンパ腫の，画像のみによる鑑別は困難なことが多い．MCD では，ほぼリンパ腫同様の画像所見を呈することから画像所見のみによる鑑別は困難で，血清 IL-6 の上昇などの特徴的臨床像が存在するか，病理所見ないし遺伝子解析などで monoclonality を証明することが必要である[13)14)]．IgG4RD では，比較的中枢部の気管支血管周囲の器質化肺炎様の浸潤影を示すことが多いが，MCD と同様に画像所見のみではリンパ腫と区別のつかない例が多い[15)]．

MALT リンパ腫のなかには，器質化肺炎に類似する例も存在する．嚢胞陰影を形成する場合は，amyloidosis，その他のリンパ増殖性疾患，Sjogren 症候群，リンパ脈管筋腫症などの嚢胞を形成する疾患が鑑別の対象になる．Birt Hogg Dube 症候群は，下肺縦隔側優位に嚢胞が分布する特徴的パターンを示す．amlyloidosis も肺の多発結節や嚢胞の形成がみられるが，悪性リンパ腫を背景として発生する amyloidosis もあることから，疾患の異同についても議論がある．

引用文献

1）Kazama T, et al. FDG PET in the evaluation of treatment for lymphoma: clinical usefulness and pitfalls. Radiographics 2005; 25:191–207.
2）Paes FM, et al. FDG PET/CT of extranodal involvement in non-hodgkin lymphoma and Hodgkin disease. Radiographics 2010; 30: 269–91.
3）Balikian JP, et al. Non-Hodgkin lymphoma of the lungs. Radiology 1979; 132: 569–76.
4）Lewis EA, et al. Lymphoma of the lung: CT findings in 31 patients. AJR Am J Roentgenol 1991; 156: 711–4.
5）Hare SS, et al. The radiological spectrum of pulmonary lymphoproliferative disease. Br J Radiol 2012; 85: 848–64.
6）Siskin GP, et al. AIDS-related lymphoma: radiologic features in pediatric patients. Radiology 1995; 196: 63–6.
7）Moseley AC, et al. Reversible methotrexate associated lymphoproliferative disease evolving into Hodgkin's disease. J Rheumatol 2000; 27: 810–3.
8）Lee G, et al. Imaging manifestations of autoimmune disease-associated lymphoproliferative disorders of the lung. Clin Rheumatol 2013.［Epub ahead of print］
9）Okada F, et al. Thoracic CT findings of adult T-cell leukemia or lymphoma. AJR Am J Roentgenol 2004; 182: 761–7.
10）Okada F, et al. Pulmonary CT findings in 320 carriers of human T-lymphotropic virus type 1. Radiology 2006; 240: 559–64.
11）Lee JS, et al. Lymphomatoid granulomatosis: radiologic features and pathologic correlations. AJR Am J Roentgenol 2000; 175: 1335–9.
12）Godoy MC, et al. The reversed halo sign: update and differential diagnosis. Br J Radiol 2012; 85: 1226–35.
13）Guihot A, et al. Thoracic radiographic and CT findings of multicentric Castleman disease in HIV-infected patients. J Thorac Imaging 2007; 22: 207–11.
14）Johkoh T, et al. Intrathoracic multicentric Castleman disease: CT findings in 12 patients. Radiology 1998; 209: 477–81.
15）Matsui S, et al. Immunoglobulin G4-related lung disease: clinicoradiological and pathological features. Respirology 2013; 18: 480–7.

Abstract

Malignant lymphoma: Manifestation as diffuse lung disease

Fumikazu Sakai, Masahiro Takahashi, Nanami Okano and Yusuke Watanabe
Department of Diagnostic Radiology, Saitama International Medical Center, Saitama Medical University

Malignant lymphoma of the lung may show diffuse lung abnormalities that manifest as multiple nodular, patchy ground-glass opacities, or cosolidation. These opacities show peribronchovascular distribution with a thickening of perilymphatic interstitium. Malignant lymphoma must be included in the differential diagnosis of these abnormal opacities.