特 集　変化する肺癌治療

Topics 2

病理診断最新情報
—腺癌新分類の動向と，新しい遺伝子変化を有する肺腺癌の形態像—

谷田部　恭

要旨：肺癌治療における病理診断の役割は癌の診断に始まり，個別化医療の患者選択に及ぶ．そのなかにおいて，2011 年に提言された肺腺癌の新分類は重要な役割を果たし，その検証が行われつつある．その結果では，新設された AIS，MIA については，5 年生存率 100% という当初の提言の再現性が高く，複数の施設からの結果であることとあわせて，多少の違いを超えて頑強に分類される組織亜型といえよう．そのほかにも臨床病理学的な特徴との関連が報告されている．この新分類が発表された後に，ROS1，RET などの新たな遺伝子変化が同定され，それとの組織学的な関連も示唆されている．それらの新たな変異についても新分類のなかでの位置づけが待たれる．

キーワード：肺腺癌，IASLC/ATS/ERS 腺癌分類，ROS1，RET，NRG1
Lung adenocarcinoma,
IASLC/ATS/ERS adenocarcinoma classification,
ROS1, RET, NRG1

連絡先：谷田部　恭
〒464-8681　愛知県名古屋市千種区鹿子殿 1-1
愛知県がんセンター遺伝子病理診断部
（E-mail: yyatabe@aichi-cc.jp）

はじめに

肺癌治療における病理診断の役割は，癌の診断に始まり個別化医療の患者選択に及ぶ．そのなかにおいて，2011年に提言された肺腺癌の新分類は新たな概念を提示するとともに，その臨床応用についての結果が報告され始めている．本稿では，それらの腺癌新分類の概要およびそれらの報告された結果について紹介する．また，新たに同定された遺伝子変化とその組織学的特徴についてまとめた．

腺癌新分類の概要

呼吸器疾患・肺癌に関しての国際的な学会であるInternational Association of Study for Lung Cancer（IASLC），American Thoracic Society（ATS），European Respiratory Society（ERS）がスポンサーとなり，病理医，腫瘍内科医，胸部外科医，放射線診断医，分子生物学者からなる新たな肺腺癌分類の策定が企てられた．その結果は表1のような腺癌分類として，IASLCの機関誌であるJournal of Thoracic Oncologyに発表された[1]．WHO分類の改訂が近いこともあり，次期分類の基礎となると考えられている．これまでのWHO分類と異なるのは，①上皮内腺癌，微少浸潤性腺癌の独立，②優勢組織型による亜型分類，③微小乳頭状腺癌の新設，④浸潤性粘液癌の独立，⑤生検組織への言及である．

1．上皮内腺癌，微少浸潤性腺癌の独立

新分類では，切除により良好な予後が期待できる群が上皮内癌，微少浸潤癌としてまとめられた．これは日本で普及している野口分類を全面的に採用したといってもよい．これに伴い，これまで使われてきた細気管支肺胞上皮癌（bronchioloalveolar carcinoma）という用語は廃止された．

2．優勢組織型による亜型分類

これまでのWHO分類では，腺癌細分類の90%以上が混合型に分類されていた．そのため，その細分類の意義を問うことは難しかった．しかしながら新分類では，優勢細分類による分類を行うことで，その生物学的な違いを検討することが可能になった．

3．微小乳頭状腺癌の新設（図1）

微小乳頭状腺癌は，乳頭状構造内に線維血管束を伴わない構造を特徴としている．乳頭状増生部に線維血管束が観察される点で，通常の乳頭状腺癌と区別される．この増殖パターンは，卵巣癌，乳癌，尿路上皮癌やその他の腫瘍においても，高い侵襲性を示すことが示されており，肺癌もそれに準じた形になる．

4．浸潤性粘液癌の独立

細気管支肺胞上皮癌という用語の廃止に伴い，粘調痰，胸部X線上での肺炎様陰影，粘液産生性杯細胞の肺胞上皮置換性増殖を特徴とした腺癌は，浸潤性粘液癌としてまとめられた．その根拠としては，これら臨床的な違いに加えて，CK20を発現し，KRAS変異が高頻度に認められるなどの生物学的な違いも確認されたためである．

5．生検診断への言及

これまでの組織学的な分類はすべて外科切除腫瘍を対象にしていたが，肺癌においてはその過半数以上を占める進行癌の多くが生検・細胞診のみで診断されることから，生検診断についての言及がなされている．組織亜型が不明となる割合を少なくするための免疫組織化学法や遺伝子変異検索のための生検組織の扱い方などが紹介されている．

表1　新腺癌分類

Preinvasive lesions：前浸潤性病変
Atypical adenomatous hyperplasia：異型腺腫様過形成
Adenocarcinoma *in situ*：上皮内腺癌
― Nonmucinous：非粘液産生性
― Mucinous：粘液産生性
― Mixed mucinous/non-mucinous：混合性
Minimally invasive adenocarcinoma：微少浸潤性腺癌
― Nonmucinous：非粘液産生性
― Mucinous：粘液産生性
― Mixed mucinous/non-mucinous：混合性
Invasive adenocarcinoma：浸潤性腺癌
Lepidic predominant：置換性増殖優位型
Acinar predominant：腺房性増殖優位型
Papillary predominant：乳頭状増殖優位型
Micropapillary predominant：微小乳頭状増殖優位型
Solid predominant with mucin production：（粘液産生）充実性増殖優位型
Variants of invasive adenocarcinoma：特殊型浸潤性腺癌
Invasive mucinous adenocarcinoma：浸潤性粘液腺癌
Colloid：膠様（コロイド）腺癌
Fetal（low and high grade）：胎児型（低および高悪性度）
Enteric：腸型

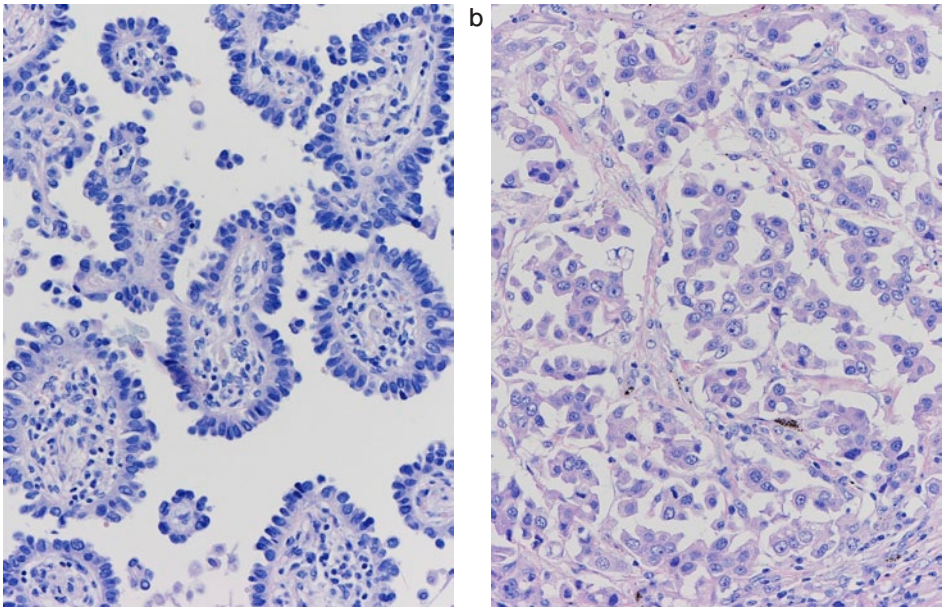

図1 真の乳頭状増殖（a）と微小乳頭状増殖（b）の違い．真の乳頭状増殖では乳頭内に血管結合織を有するが，微小乳頭状増殖ではそれを欠如する．

新腺癌新分類の応用

新腺癌分類の臨床への応用についての報告をまとめると，①予後との相関，②分類の再現性，③遺伝子変化との対比に分けることができる．

1．予後との相関

新しい腺癌分類では目論見どおり，予後との良い相関が報告されている[2)~12)]．新しく組み入れられたAIS，MIAでは，5年生存率100％という結果が確認され，その診断クライテリアの正当性が示されている．複数の施設での結果であり，多少の診断上の違いを超えた頑強な分類といえよう．また，肺胞置換型を低悪性度，乳頭型と腺房型を中間悪性度，微小乳頭型と充実型を高悪性度と分けた場合には，特に予後，治療反応性の違いが明白になることが明らかとなった．腺癌のグレード分類を行ううえでこれからの主流と考えられる．興味深いのは，充実型でアジュバント放射線療法による予後の改善程度が顕著であり，リンパ節転移は肺胞置換型に少なく微少浸潤型で多いなどの，亜型による臨床病態の違いがみられることをWarthらは報告している[8)]．

2．分類の再現性

新腺癌分類の再現性についての報告は少なく，国際的な病理パネルが行った報告とドイツ病理学会が行った報告があるのみである[13)14)]．いずれも素晴らしく良いわけではないが，最も細分化した分類においても実用的な範囲に収まるとする論文がほとんどである．前報告では再現性の良くない亜型としては上皮内腺癌，微少浸潤癌，肺胞置換型優位腺癌があげられているが，後者では乳頭型，微小乳頭型の鑑別が難しいとされている．コンセンサスを得るための解説を入れるとその再現性が良いことが示されており，実際の像を見ての教育的討議が重要である[15)]．細胞診による亜型の推定についての検討もあるが，十分な細胞量が必要である点で実用的ではないと結論づけられている[16)]．

3．遺伝子変化との対比

遺伝子変化との相関については，従来の傾向を新分類でも見いだすことができる[17)~19)]．EGFR遺伝子変異は肺

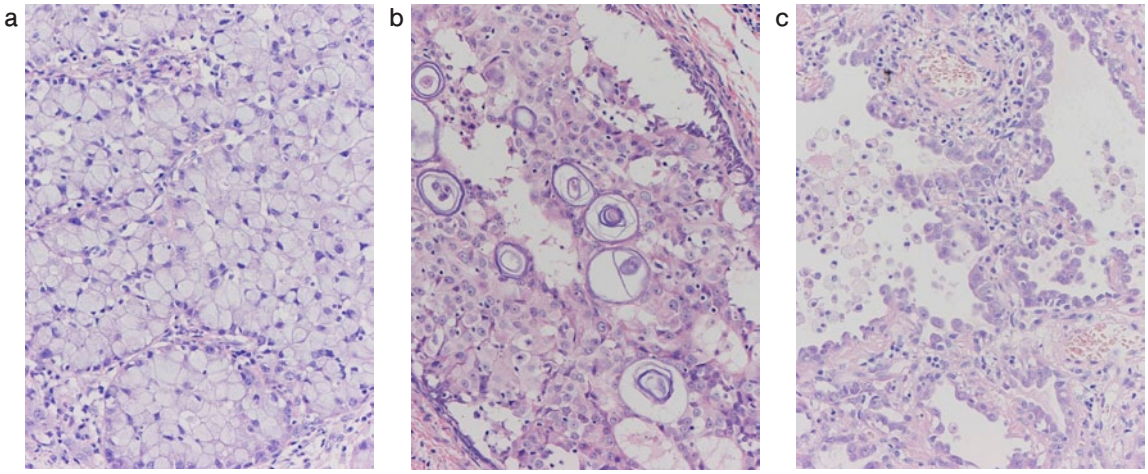

図 2　ROS1 陽性腺癌の組織学的特徴．報告どおり充実型/腺房型が多く，印環細胞癌様の成分（a）や砂粒小体を伴う症例（b）が目立つ．しかしながら，通常型腺癌の場合（c）もあり，組織学的に 1 対 1 対応をしているわけではない．組織像としては ALK 陽性肺癌とよく似ているといえよう．

胞置換型，微小乳頭型，乳頭型に多く，KRAS 変異は浸潤性粘液癌，ALK 遺伝子再構成は腺房型，充実型に多いとされている．

遺伝子変化と形態像

新腺癌分類が提唱されてからも新たな遺伝子変化が報告され，その変化と形態学的特徴についても検討がなされている．いずれも例外はあるもののほとんどは腺癌で特異的に検出される点では，EGFRやALKと同様である．

1．ROS1（図 2）

免疫染色および 3 人の病理医による確認がなされた扁平上皮癌の 3 症例が報告されているが[20]，そのほかの報告ではすべて腺癌で検出されている．乳頭型，腺房型，充実型のいずれの形態もとることが報告されているが，病理医による詳細な検討においては，充実型もしくは腺房細胞型の頻度が高く，印環細胞の形態や篩状増殖パターンを示すものが多いとされている[21)22]．

2．RET（図 3）

同様に腺癌に特異的であり，その形態学的な特徴についての報告は少ないものの，肺胞置換型腺癌，乳頭型腺癌，腺房型腺癌の報告がある[23)~25]．最も多い 13 例での検討[26]では，充実型の頻度が高く，特に ALK 同様に印環細胞様の腺癌が多いことを報告している．

3．NGR1（図 4）

2013 年世界肺癌学会で，NTRK1[27]や BRAF の遺伝子転座などの新たな遺伝子融合遺伝子が報告されたが，そのなかで NGR1 遺伝子変異が浸潤性粘液癌に特異的に見いだされたことが報告された．浸潤性粘液癌の多くは KRAS 変異が検出されるが，アジア人では KRAS 変異頻度が低い傾向があり，それを説明する変異の一つと考えられている．

おわりに

2011 年に新腺癌分類が提唱されその評価が出そろい

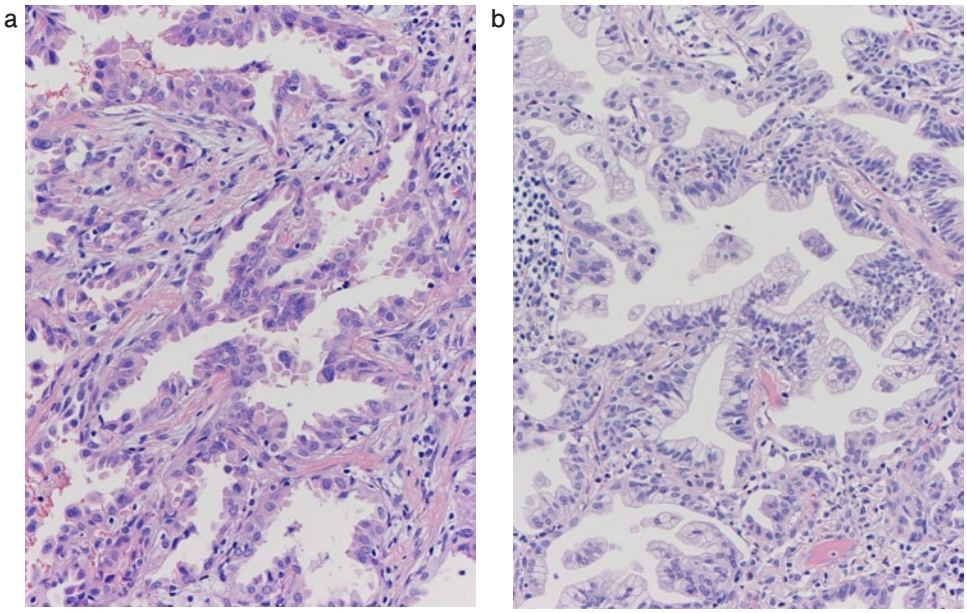

図 3 RET 陽性腺癌の組織学的特徴．自験例（n＝8）では，印環細胞癌の形態を呈する腫瘍はなく，乳頭型(a)もしくは腺房型の通常型腺癌を呈するものがほとんどであった．あえて特徴をあげると，淡明な高円柱状上皮からなる細胞成分（b）を有する症例が通常より多い印象がある．

つつあるが，それらの結果についてご紹介した．形態像とさまざまな因子との相関が示されているなかで，実際の臨床に少しでも役にたてば幸いである．

引用文献

1）Travis WD, et al. International association for the study of lung cancer/american thoracic society/european respiratory society international multidisciplinary classification of lung adenocarcinoma. J Thorac Oncol 2011; 6: 244-85.

2）Gu J, et al. Prognostic significance of the IASLC/ATS/ERS classification in Chinese patients—A single institution retrospective study of 292 lung adenocarcinoma. J Surg Oncol 2013; 107: 474-80.

3）Kadota K, et al. FDG-PET SUVmax combined with IASLC/ATS/ERS histologic classification improves the prognostic stratification of patients with stage I lung adenocarcinoma. Ann Surg Oncol 2012; 19: 3598-605.

4）Russell PA, et al. Does lung adenocarcinoma subtype predict patient survival?: A clinicopathologic study based on the new International Association for the Study of Lung Cancer/American Thoracic Society/European Respiratory Society international multidisciplinary lung adenocarcinoma classification. J Thorac Oncol 2011; 6: 1496-504.

5）Sterlacci W, et al. Tissue-sparing application of the newly proposed IASLC/ATS/ERS classification of adenocarcinoma of the lung shows practical diagnostic and prognostic impact. Am J Clin Pathol 2012; 137: 946-56.

6）Takahashi M, et al. Tumor invasiveness as defined by the newly proposed IASLC/ATS/ERS classification has prognostic significance for pathologic stage IA lung adenocarcinoma and can be predicted by radiologic parameters. J Thorac Cardiovasc Surg 2013. [Epub ahead of print]

7）Van Schil PE, et al. Surgical implications of the new

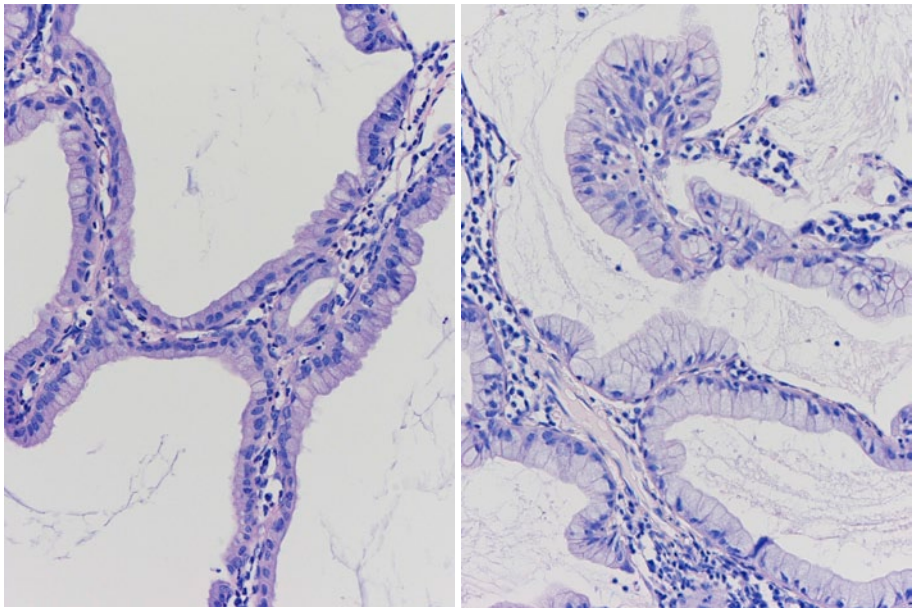

図 4　NRG1-CD74 陽性腺癌の組織学的特徴．いずれの腫瘍も杯細胞を有する高円柱上皮が肺胞壁に沿って増生する浸潤性粘液癌の形態をとる．この腫瘍では KRAS 変異が特徴的とされてきたが，報告の頻度には差があり，その差を埋める変異といえよう．

IASLC/ATS/ERS adenocarcinoma classification. Eur Respir J 2012; 39: 478–6.

8) Warth A, et al. The novel histologic International Association for the Study of Lung Cancer/American Thoracic Society/European Respiratory Society classification system of lung adenocarcinoma is a stage-independent predictor of survival. J Clin Oncol 2012; 30: 1438–46.

9) Westaway DD, et al. The International Association for the Study of Lung Cancer/American Thoracic Society/European Respiratory Society grading system has limited prognostic significance in advanced resected pulmonary adenocarcinoma. Pathology 2013; 45: 553–8.

10) Woo T, et al. Prognostic value of the IASLC/ATS/ERS classification of lung adenocarcinoma in stage I disease of Japanese cases. Pathol Int 2012; 62: 785–91.

11) Xu L, et al. Adenocarcinomas with prominent lepidic spread: retrospective review applying new classification of the American Thoracic Society. Am J Surg Pathol 2012; 36: 273–82.

12) Yoshizawa A, et al. Impact of proposed IASLC/ATS/ERS classification of lung adenocarcinoma: prognostic subgroups and implications for further revision of staging based on analysis of 514 stage I cases. Mod Pathol 2011; 24: 653–64.

13) Thunnissen E, et al. Reproducibility of histopathological subtypes and invasion in pulmonary adenocarcinoma. An international interobserver study. Mod Pathol 2012; 25: 1574–83.

14) Warth A, et al. Interobserver variability in the application of the novel IASLC/ATS/ERS classification for pulmonary adenocarcinomas. Eur Respir J 2012; 40: 1221–7.

15) Warth A, et al. Training increases concordance in classifying pulmonary adenocarcinomas according to the novel IASLC/ATS/ERS classification. Vir-

chows Arch 2012; 461: 185–93.
16）Rodriguez EF, et al. Cytologic subtyping of lung adenocarcinoma by using the proposed International Association for the Study of Lung Cancer/American Thoracic Society/European Respiratory Society（IASLC/ATS/ERS）adenocarcinoma classification. Cancer Cytopathol 2013.［Epub ahead of print］
17）Shim HS, et al. Histopathologic characteristics of lung adenocarcinomas with epidermal growth factor receptor mutations in the International Association for the Study of Lung Cancer/American Thoracic Society/European Respiratory Society lung adenocarcinoma classification. Arch Pathol Lab Med 2011; 135: 1329–34.
18）Sun PL, et al. High incidence of EGFR mutations in Korean men smokers with no intratumoral heterogeneity of lung adenocarcinomas: correlation with histologic subtypes, EGFR/TTF-1 expressions, and clinical features. J Thorac Oncol 2012; 7: 323–30.
19）Tsuta K, et al. The utility of the proposed IASLC/ATS/ERS lung adenocarcinoma subtypes for disease prognosis and correlation of driver gene alterations. Lung Cancer 2013; 81: 371–6.
20）Davies KD, et al. Identifying and targeting ROS1 gene fusions in non-small cell lung cancer. Clin Cancer Res 2012; 18: 4570–9.
21）Sholl LM, et al. ROS1 immunohistochemistry for detection of ROS1-rearranged lung adenocarcinomas. Am J Surg Pathol 2013; 37: 1441–9.
22）Yoshida A, et al. ROS1-rearranged lung cancer: a clinicopathologic and molecular study of 15 surgical cases. Am J Surg Pathol 2013; 37: 554–62.
23）Go H, et al. Diagnostic method for the detection of KIF5B-RET transformation in lung adenocarcinoma. Lung Cancer 2013; 82: 44–50.
24）Sasaki H, et al. RET expression and detection of KIF5B/RET gene rearrangements in Japanese lung cancer. Cancer Med 2012; 1: 68–75.
25）Yokota K, et al. KIF5B/RET fusion gene in surgically-treated adenocarcinoma of the lung. Oncol Rep 2012; 28: 1187–92.
26）Wang R, et al. RET fusions define a unique molecular and clinicopathologic subtype of non-small-cell lung cancer. J Clin Oncol 2012; 30: 4352–9.
27）Vaishnavi A, et al. Oncogenic and drug-sensitive NTRK1 rearrangements in lung cancer. Nat Med 2013; 19: 1469–72.

Abstract

Update on pathological diagnosis: The new adenocarcinoma classification and morphological characteristics of adenocarcinomas with recently identified gene alterations

Yasushi Yatabe
Department of Pathology and Molecular Diagnostics, Aichi Cancer Center

In addition to classical histological diagnosis, patient selection for personalized medicine is appended to a current role of pathological diagnosis. In 2001, a new adenocarcinoma classification was proposed, presenting new concepts of lung cancers. Since then, the new classification has been applied in clinical practice, and the results have been reported. In this article, we briefly review this classification and discuss the practical problem in applying it to clinical practice. Moreover, we review the pathological-molecular correlation of the novel gene alterations that were identified after publication of the new classification.