●症　例

アダリムマブの再投与とステロイドが有効であった結核治療中の免疫再構築症候群の1例

福代　有希[a,*]　高山　裕介[a]　三島　祥平[a]
益田　　健[a]　庄田　浩康[a]　岩本　康男[b]

要旨：生物学的製剤投与中の結核では，同薬剤の中止が誘因となり免疫再構築症候群（immune reconstitution inflammatory syndrome：IRIS）を発症することがある．症例はアダリムマブ（adalimumab：ADA）投与中に結核を発症し，ADA中止後にIRISを発症した．結核治療を継続し，ADAの再開とステロイド治療により，IRISに伴う症状は軽快した．今回我々は，生物学的製剤の再投与とステロイドがIRISの病勢制御に有効であった1例を経験したため報告する．

キーワード：アダリムマブ，TNF阻害薬，結核症，免疫再構築症候群，乳び胸
Adalimumab, Anti-tumor necrosis factor agent, Tuberculosis (TB), Immune reconstitution inflammatory syndrome (IRIS), Chylothorax

緒　　言

結核治療中に胸部画像所見の悪化，リンパ節腫脹等を一時的に認めることがあり，paradoxical reactionとして知られている．生物学的製剤投与中に発症した結核に対し，同薬剤の中止は結核菌に対する免疫反応を高め，かえって症状が悪化することがある[1)2)]．この現象はparadoxical reaction，あるいは，免疫再構築症候群（immune reconstitution inflammatory syndrome：IRIS）とよばれ，近年，認知されつつある．今回我々は，tumor necrosis factor（TNF）阻害薬であるアダリムマブ（adalimumab：ADA）の中止が誘因となり，IRISに伴う症状として乳び胸を発症した症例を経験したので，若干の文献学的考察を踏まえ報告する．

症　　例

患者：49歳，女性．

主訴：発熱，体重減少．

現病歴（Fig. 1）：14ヶ月前に化膿性汗腺炎に対しADAを導入した．導入前の検査でT-SPOT®.*TB*（T-SPOT）は陰性であり，CTでも陳旧性結核の所見は認めなかった．3ヶ月前より発熱と体重減少を認めたため，精査目的で入院した．

既往歴：化膿性汗腺炎，高血圧．

喫煙歴：既喫煙者（20本/日×30年）．

入院時現症：身長161 cm，体重80 kg．血圧158/100 mmHg．脈拍76回/分．呼吸数24回/分．体温36.2℃．SpO_2 94％（室内気）．呼吸音は両下肺で減弱．

血液検査所見：CRP 11.0 mg/dLと高値で，赤血球沈降速度（1時間値）は65 mmと亢進あり．T-SPOTは陽性であった．

CT：大脳皮質に複数の結節影あり．頸部，縦隔，腹部のリンパ節腫大あり．両側胸水，心嚢液あり（Fig. 2a）．

頭部MRI検査：均一な造影効果を示す数ミリ大の結節が複数個あり（Fig. 2b）．

診断および入院後経過（Fig. 1）：胸水の原因精査のため左胸腔穿刺を施行した．胸水は血性でリンパ球優位（70.5％），滲出性であった．胸水の一般細菌，抗酸菌検査，細胞診はいずれも陰性であったが，アデノシンデアミナーゼは99.3 U/Lと高値であった．また，頸部リンパ節生検で多核巨細胞を含む類上皮細胞肉芽腫を認めた．T-SPOTの陽転化，胸水所見，リンパ節の病理所見に基づき，中枢神経病変や多漿膜炎を有する肺外結核と診断した．ADAを中止し抗結核薬治療を開始したところ，炎症反応は低下し胸水も減少したが，1ヶ月後の胸部単純X線検査で再び両側胸水が増加していた．CTでは縦隔や

連絡先：福代　有希
〒730-8518　広島県広島市中区基町7-33
[a]広島市立広島市民病院呼吸器内科
[b]同　腫瘍内科
*現所属：広島赤十字・原爆病院呼吸器内科
（E-mail: fukushiro_yuki@yahoo.co.jp）
（Received 16 Jun 2022/Accepted 22 Sep 2022）

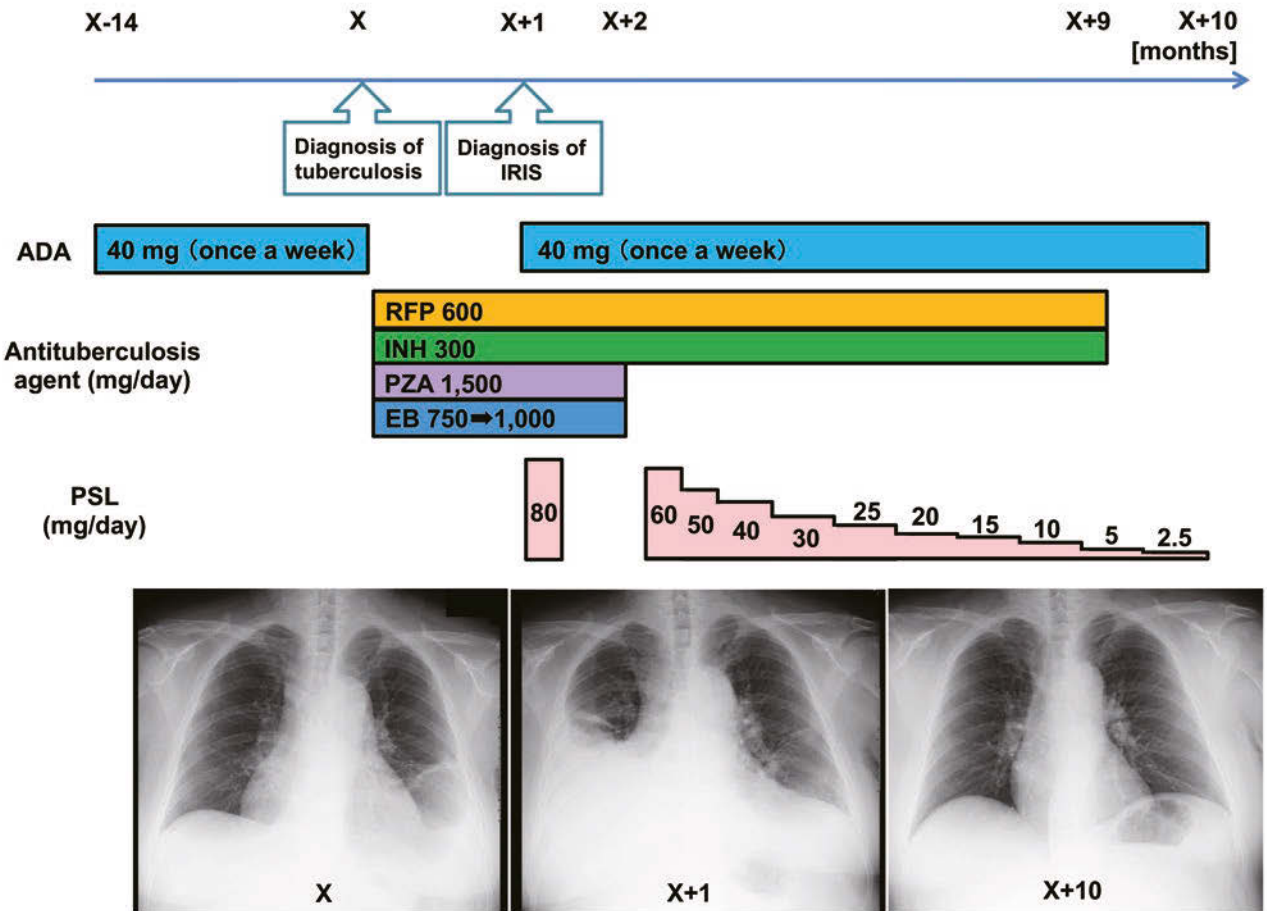

Fig. 1 Clinical course of the case. IRIS: immune reconstitution inflammatory syndrome, ADA: adalimumab, RFP: rifampicin, INH: isoniazid, PZA: pyrazinamide, EB: ethambutol, PSL: prednisolone.

腹部のリンパ節腫大は診断時と同程度であったが，右優位の胸水増加を認めた（Fig. 2c）．右胸腔穿刺を施行したところ，乳白色（Fig. 2d）で胸水中のトリグリセリドが745 mg/dLと高値であり，乳び胸と診断した．結核治療開始後に新たに乳び胸を発症したことより，発症要因としてIRISを想定した．脂肪制限（脂肪10 g/日）と胸腔ドレナージを行い，IRISの治療としてプレドニゾロン（prednisolone：PSL）1.0 mg/kgを開始し，ADAを再開した．PSL 1.0 mg/kgを7日間投与後，ステロイドを中止したが，3週間後に再び乳び胸水が増加したため，PSL 0.75 mg/kgから再開した．その後胸水は減少したため，PSLを漸減しながら結核治療を継続した．CTではリンパ節病変は縮小し（Fig. 2e），治療開始6ヶ月後には脳病変の消失を認めた（Fig. 2f）．9ヶ月間の結核治療を完遂し，その1ヶ月後にPSL投与を終了したのちも，再燃なく経過している．

考　察

IRISは免疫抑制状態のときに存在していた抗原に対する炎症反応が，免疫抑制からの回復に伴い増悪，あるいは顕在化した状態である．その機序は，病原菌の抗原に反応し活性化したT細胞による過剰なサイトカインの放出が原因と考えられている[2)3)]．IRISにおける免疫応答は病原菌ごとに大きく異なる可能性が示唆されており，結核菌ではCD4陽性T細胞の働きによりIFN-γやTNFの血清濃度が上昇しているとの報告がある[4)]．

近年，生物学的製剤に関連したIRISの報告が散見される．TNF阻害薬はマクロファージの貪食能の低下や肉芽腫の維持機能の破綻により，結核発症のリスクを増加させる[5)~7)]．一方で，発症の誘因となったTNF阻害薬の中止は，TNF濃度の上昇に伴い局所の炎症反応が増強するため，IRISを発症することが多数報告されている[1)8)]．我々が検索し得た国内外のTNF阻害薬関連のtuberculosis（TB）-IRISの報告例は，自験例を含め29例であった．診断時，肺外結核病巣を有する症例が27例（93.1%）あり，特に粟粒結核は15例（51.7%）と半数を占めていた．粟粒結核例のうち2例は，経過中に急性呼吸促迫症候群（acute respiratory distress syndrome：ARDS）を発症

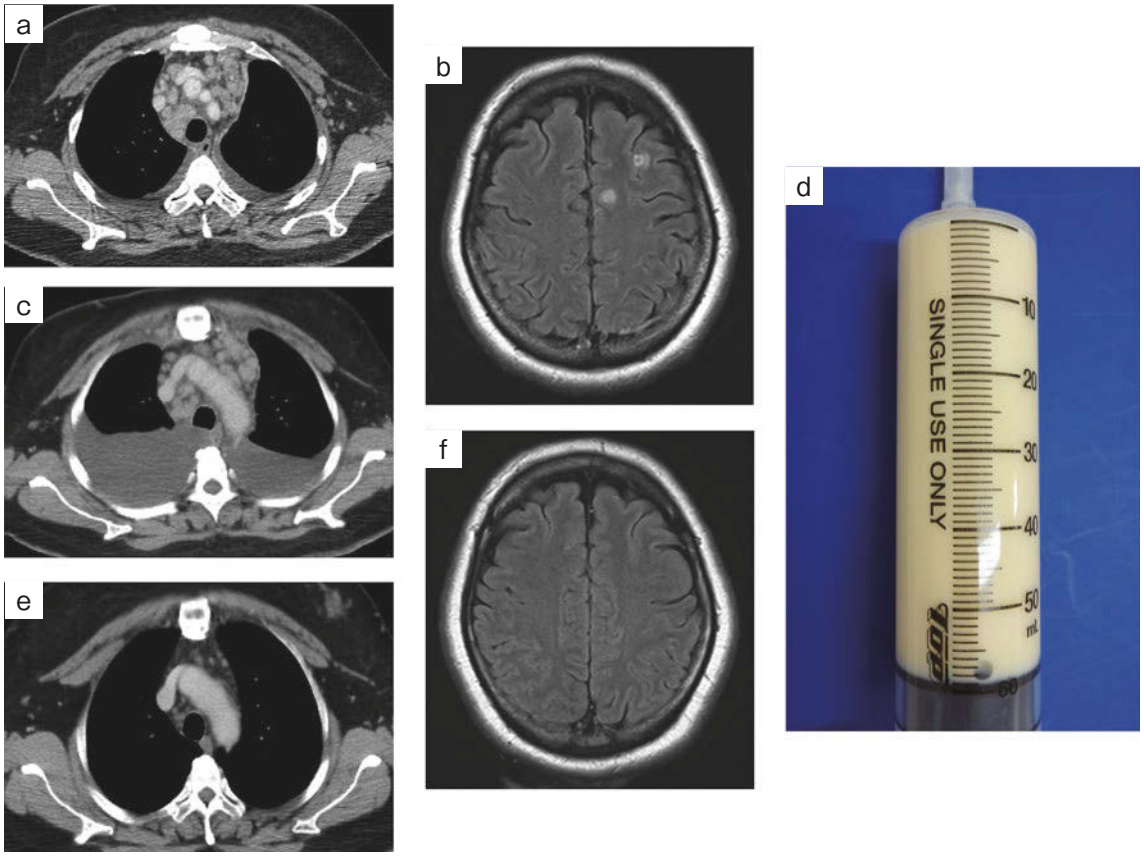

Fig. 2　Imaging findings. Contrast-enhanced computed tomography (CT) showed numerous mediastinal lymphadenopathies and pleural effusion on admission to hospital (a). Magnetic resonance imaging showed multiple enhanced lesions indicative of brain tuberculomas on admission to hospital (b). One month after the initiation of anti-TB therapy, CT showed increased bilateral pleural effusion with right-sided predominance (c) and the fluid from thoracentesis of the right side was milky in appearance (d). We restarted adalimumab and initiated treatment with prednisolone. Five months later, the lymphadenopathies and pleural effusion had disappeared (e). The intracranial enhanced lesions had also disappeared (f).

し，最終転帰は死亡であった．既報でも，TNF阻害薬投与下の結核では肺外結核が多いことが示されており[1]，粟粒結核等の播種性結核では重症化する場合があるため，抗結核薬による治療中も慎重に経過をみる必要がある．

IRISの治療では過剰な炎症反応の制御が重要であり，TNF阻害薬関連のTB-IRISの検討では約半数（48.3%）でステロイドの導入や増量が行われていた．ステロイドはIRISの治療で広く用いられているが，効果や安全性に関して裏付けとなる根拠は十分ではない．また，高用量ステロイドでIRISの病勢制御が困難な症例に対し，TNF阻害薬の有効性が報告されている[9)10)]．近年，TNF阻害薬投与下のTB-IRISにおいて，TNF阻害薬の早期再開はIRISの病勢制御に有効であり，結核の再燃を認めることなく，2～3年後の長期予後も良好であったとの報告がある[11)12)]．また，Matsumotoら[13)]は，TNF阻害薬投与下で結核を発症した場合は，TNF阻害薬を継続しながら結核治療を行うほうがIRISの発症を抑制し，結核菌培養が陰転化するまでの日数を短縮することを示した．以上の報告を踏まえると，生物学的製剤使用下で結核を発症した場合，結核菌の抗結核薬に対する薬剤感受性が判明し，結核治療を安全に遂行できる状況であれば，必ずしも生物学的製剤を中止する必要はないと考える．生物学的製剤を継続あるいは中止後の早期再開は，結核の治療経過に悪影響を及ぼすことなく，むしろ有益である可能性がある．

乳び胸は結核の合併症として知られているが，本例の興味深い点は，乳び胸としてIRISを発症したことである．乳び胸の発症機序として，縦隔リンパ節腫大による胸管の閉塞，腹部リンパ節腫大による乳び槽の閉塞，収縮性心膜炎に伴う左鎖骨下静脈圧の上昇等の要因が挙げられる．しかし，結核患者の乳び胸では，35%で縦隔や腹部のリンパ節腫大が欠如しており，そのような症例では，結核病変あるいは宿主の免疫応答による胸膜やリンパ管に対する直接的な損傷も示唆されている．また，16.7%

がIRISの症状として発現しており，その場合は，胸管への直接的あるいは宿主の免疫介在性の損傷が主因であると考えられている[14]．本例では，縦隔や腹部のリンパ節腫大の増悪はなく，胸管や乳び槽の閉塞や破綻につながる新規病変は指摘できなかったことを踏まえると，IRISによる直接的な胸管損傷をきたしていたのかもしれない．結核による乳び胸の治療は抗結核薬と食事療法のみで改善が得られることが多いが，IRISが疑われる症例においてはステロイドが使用されていた[14]．IRISによる胸管損傷についての詳細な機序は解明されてはいないが，局所での過剰な炎症反応が発症に関与している場合には，ステロイドは有効と考えられる．本例でもステロイドとTNF阻害薬の再開でIRISに伴う乳び胸の病勢制御が可能となった．

結核の発症様式について考察する．TNF阻害薬投与下の結核の特徴として，内因性再燃が多いとされる[6)7)]が，本例ではADA導入時のT-SPOTは陰性であり，免疫抑制状態をきたすような薬剤の使用はなかった．また，潜在性結核の内因性再燃はTNF阻害薬導入後6ヶ月以内に発症することが多いと報告されている[15]が，本例のADA導入から結核の診断までの期間は14ヶ月であった．以上より，潜在性結核の再燃の可能性は否定できないが，結核の初感染であった可能性が高いと考える．

生物学的製剤は関節リウマチや炎症性腸疾患に加え，近年さまざまな免疫性炎症性疾患で使用されており，活動性結核の発症に注意が必要である．結核発症時の生物学的製剤の中止はIRISの誘因となるため，中止する場合はIRIS発症を念頭に置き，慎重に経過をみる必要がある．現状ではIRISの治療法や結核発症時の生物学的製剤の継続可否について，一定の見解が得られてはいないが，結核治療を安全に遂行できる状況であれば，生物学的製剤の継続あるいは中止後の早期再開は有用かもしれない．今後症例の蓄積を通して，IRISにおける生物学的製剤の取り扱いが明確になることを期待したい．

著者のCOI（conflicts of interest）開示：本論文発表内容に関して申告なし．

引用文献

1）Tanaka T, et al. Central nervous system manifestations of tuberculosis-associated immune reconstitution inflammatory syndrome during adalimumab therapy: a case report and review of the literature. Intern Med 2015; 54: 847–51.

2）松本智成．生物学的製剤による結核発症時の結核治療とparadoxical response．結核 2015；90：707–13.

3）Bourgarit A, et al. Explosion of tuberculin-specific Th1-responses induces immune restoration syndrome in tuberculosis and HIV co-infected patients. AIDS 2006; 20: F1–7.

4）Sereti I, et al. Biomarkers in immune reconstitution inflammatory syndrome: signals from pathogenesis. Curr Opin HIV AIDS 2010; 5: 504–10.

5）Wallis RS. Tumour necrosis factor antagonists: structure, function, and tuberculosis risks. Lancet Infect Dis 2008; 8: 601–11.

6）Briner M, et al. Potential disease trigger as a therapeutic option: infliximab for paradoxical reaction in tuberculosis of the central nervous system. BMJ Case Rep 2021; 14: e235511.

7）Solovic I, et al. The risk of tuberculosis related to tumour necrosis factor antagonist therapies: a TBNET consensus statement. Eur Respir J 2010; 36: 1185–206.

8）Falkenstern-Ge RF, et al. Prolonged paradoxical reaction to anti-tuberculous treatment after discontinuation of TNF-alpha- blocker therapy with adalimumab. Rare clinical documentation. Open Med 2014; 10: 39–43.

9）Wallis RS, et al. Adalimumab treatment of life-threatening tuberculosis. Clin Infect Dis 2009; 48: 1429–32.

10）Blackmore TK, et al. Therapeutic use of infliximab in tuberculosis to control severe paradoxical reaction of the brain and lymph nodes. Clin Infect Dis 2008; 47: e83–5.

11）O'Dowd C, et al. Tuberculosis complicated by immune reconstitution inflammatory syndrome in a patient on anti-TNFα therapy for Crohn's disease. BMJ Case Rep 2011; 2011: bcr0920103376.

12）Takahashi G, et al. Bacteriologically determined *de novo* tuberculosis during tumor necrosis factor-α inhibitor therapy. Intern Med 2019; 58: 3593–6.

13）Matsumoto T, et al. Continuation of anti-TNF therapy for rheumatoid arthritis in patients with active tuberculosis reactivated during anti-TNF medication is more beneficial than its cessation. J Infect Dis Ther 2015; 3: 35–7.

14）Rajagopala S, et al. Tuberculosis-associated chylothorax: case report and systematic review of the literature. Respiration 2018; 95: 260–8.

15）Keane J, et al. Tuberculosis associated with infliximab, a tumor necrosis factor alpha-neutralizing agent. N Engl J Med 2001; 345: 1098–104.

Abstract

A case of tuberculosis-associated immune reconstitution inflammatory syndrome for which early reintroduction of adalimumab and corticosteroid was effective

Yuki Fukushiro[a,*], Yusuke Takayama[a], Shohei Mishima[a],
Ken Masuda[a], Hiroyasu Shoda[a] and Yasuo Iwamoto[b]
[a]Department of Respiratory Medicine, Hiroshima City Hiroshima Citizens Hospital
[b]Department of Oncology, Hiroshima City Hiroshima Citizens Hospital
*Present address: Department of Respiratory Medicine,
Hiroshima Red Cross Hospital & Atomic-bomb Survivors Hospital

A 49-year-old female with hidradenitis suppurativa under treatment with the tumor necrosis factor (TNF) α antagonist adalimumab was admitted to our hospital with tuberculosis (TB). We initiated anti-TB therapy (rifampicin, isoniazid, pyrazinamide, and ethambutol) and discontinued adalimumab. One month later, she developed chylothorax due to immune reconstitution inflammatory syndrome (IRIS). After we started corticosteroid (prednisolone 1.0 mg/kg/day as the initial dose) and resumed adalimumab for TB-IRIS, there was no re-accumulation of chylothorax. Finally, she completed a 9-month course of anti-TB therapy, and prednisolone was tapered off over the course of 9 months. In this case, the re-administration of a TNF α inhibitor with corticosteroid treatment was safe and effective for the management of TB-IRIS.