●症　例

# 次亜塩素酸ナトリウム消毒液の散布による急性肺傷害が強く疑われた1例

板倉　康司　　角藤　　翔　　高橋　幸大
小林　　誠　　井草龍太郎　　一ノ瀬正和

**要旨：症例は45歳男性．急性肺炎の診断で入院し，抗菌薬投与後に改善を認めた．第9病日に退院したが，同日に発熱，呼吸困難が再燃し，翌日再入院した．追加の問診で，新型コロナウイルス感染症の感染予防目的に自宅で次亜塩素酸ナトリウム消毒液を散布していたことが判明した．再入院後，環境隔離のみで症状が改善した．環境負荷試験として帰宅した約4時間後に症状が再々燃したため，次亜塩素酸ナトリウム消毒液による急性肺傷害が疑われた．新型コロナウイルス感染症流行期には，薬剤散布による急性肺傷害の可能性を念頭に置く必要がある．**

**キーワード：急性肺傷害，新型コロナウイルス感染症，次亜塩素酸ナトリウム**
**Acute lung injury (ALI), Coronavirus disease 2019 (COVID-19), Sodium hypochlorite**

## 緒　　言

近年，新型コロナウイルス感染症（coronavirus disease 2019：COVID-19）の流行に伴い，ドアノブなどの消毒液として次亜塩素酸ナトリウム水溶液の使用が推奨されるようになった[1]．今回我々は，次亜塩素酸ナトリウム水溶液の不適切な使用により急性肺傷害をきたしたと強く疑われた1例を経験したので，若干の文献学的考察を踏まえ報告する．

## 症　　例

患者：45歳，男性．

主訴：発熱，咳嗽，呼吸困難．

既往歴：特記事項なし．

アレルギー歴：特記事項なし．

家族歴：特記事項なし．

感染症患者との接触歴：特記事項なし．

海外渡航歴：特記事項なし．

生活歴：喫煙歴なし．受動喫煙なし．飲酒は機会飲酒．住居は築5年の木造家屋，エアコン・加湿器の使用なし，定期的な清掃あり．健康食品摂取なし．動物接触なし．植物栽培なし．

連絡先：板倉　康司
〒989-6183　宮城県大崎市古川穂波3-8-1
大崎市民病院呼吸器内科
（E-mail: koji.itakura@rm.med.tohoku.ac.jp）
（Received 17 Oct 2022/Accepted 7 Dec 2022）

職業歴：事務作業．

現病歴：202X年4月10日より発熱，咳嗽，呼吸困難を自覚し，4月14日に近医を受診した．採血で炎症反応の亢進と，胸部CTで肺炎像を認め，細菌性肺炎と診断された．ガレノキサシン（garenoxacin：GRNX）400 mg/日を処方されたものの症状の改善なく，4月20日に当科紹介となり入院した．

入院時身体所見：身長178 cm，体重71 kg，体温38.0℃，血圧125/75 mmHg，呼吸数25回/分，脈拍86回/分・整，$SpO_2$ 94%（酸素カヌラ2L/分），意識清明．胸部聴診では両肺野にcoarse crackleを聴取した．その他に異常所見なし．

入院時検査所見（Table 1）：末梢血白血球数15,240/μL（好中球81.9%，好酸球1.8%），血清CRP 7.1 mg/dLと，炎症反応の亢進を認めた．膠原病関連の自己抗体は陰性であった．血液培養（2セット）陰性，喀痰培養常在菌のみ，尿中肺炎球菌抗原陰性，尿中レジオネラ抗原陰性，インフルエンザウイルス抗原・抗体陰性，新型コロナウイルス（severe acute respiratory syndrome coronavirus 2：SARS-CoV-2）PCR（2回）陰性，マイコプラズマIgM抗体基準値内，クラミドフィラ・ニューモニエIgM抗体基準値内．

入院時画像所見：胸部単純X線写真で両側下肺野優位に浸潤影を認めた（Fig. 1A）．胸部CTで両側肺下葉優位のconsolidationとすりガラス陰影，少量の両側胸水貯留を認めた（Fig. 1B）．

入院後経過（Fig. 2）：細菌性肺炎としてタゾバクタム/ピペラシリン（tazobactam/piperacillin：TAZ/PIPC）配

**Table 1**　Laboratory test results on admission

| Hematology | | Biochemistry | | Serology | |
|---|---|---|---|---|---|
| WBC | 15,240/μL | T-bil | 0.71 mg/dL | CRP | 7.1 mg/dL |
| Neut | 81.9% | AST | 23 U/L | β-D-glucan | ＜11.00 pg/mL |
| Lym | 11.0% | ALT | 28 U/L | RF | 3 IU/mL |
| Mono | 4.9% | ALP | 233 U/L | ANA | ＜40 titer |
| Eos | 1.8% | LDH | 192 U/L | Anti-DNA ab | ＜2.0 IU/mL |
| Baso | 0.4% | γ-GTP | 43 U/L | Anti-RNP ab | ＜2.0 U/mL |
| Hb | 14.3 g/dL | BUN | 7.2 mg/dL | Anti-SS-A ab | ＜1.0 U/mL |
| Plt | $34.9\times10^4$/μL | Cre | 0.62 mg/dL | Anti-SS-B ab | ＜1.0 U/mL |
| | | Na | 139 mmol/L | Anti-Scl-70 ab | ＜1.0 U/mL |
| | | K | 4.5 mmol/L | PR3-ANCA | ＜1.0 U/mL |
| | | Cl | 106 mmol/L | MPO-ANCA | ＜1.0 U/mL |
| | | TP | 6.4 g/dL | Anti-ARS ab | ＜5.0 index |
| | | Alb | 3.0 g/dL | Anti-CCP ab | ＜0.5 U/mL |
| | | HbA1c | 5.1% | | |
| | | BNP | 23.2 pg/mL | | |

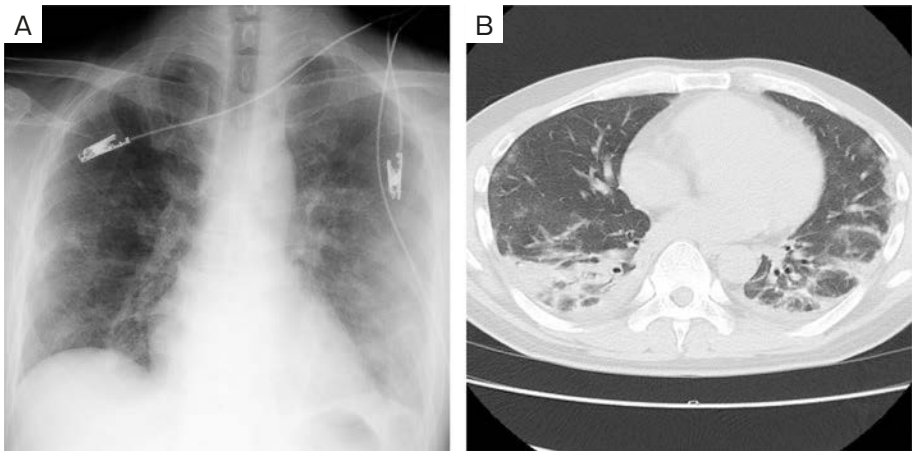


**Fig. 1**　Imaging findings. (A) The chest X-ray image showed consolidation in both lung fields. (B) The high-resolution computed tomography (HRCT) image showed bilateral consolidation and ground-glass opacity in the lower lung lobes and a small amount of bilateral pleural effusion.

合剤18 g/日の投与を開始した．症状，炎症反応の改善を認め，第7病日で抗菌薬の投与を終了し，第9病日に退院した．しかし，退院日の夜間より38.0℃の発熱と呼吸困難が出現したため，第10病日に再入院した．胸部単純X線写真で明らかな肺炎所見の増悪は認めなかったものの，末梢血白血球数33,510/μL（好中球91.9%）と上昇を認めた．また，第10病日中に$SpO_2$ 95%（酸素カヌラ2L/分）まで低下を認めた．第11病日に測定したKL-6は416 U/mLと基準値内であった．追加の問診で，COVID-19の感染予防目的に，発症3日前から自室の寝具に0.2%次亜塩素酸ナトリウム消毒液を希釈せず反復的に散布していたことが判明し，同薬剤による急性肺傷害を疑った．抗菌薬を投与せず入院継続による環境隔離のみを行ったところ，症状，白血球数上昇ともに改善を認めた．第18病日に吸入誘発試験として0.05%次亜塩素酸ナトリウム消毒液を病室のベッド脇のテーブルに散布したところ，呼吸困難，発熱は認めず，$SpO_2$ 98%（室内気）と正常範囲であった．以上より吸入誘発試験は陰性と判定した．第19病日に環境負荷試験として試験外泊を実施したところ，自室に入ってから約4時間後に発熱，呼吸困難が出現した．第20病日に帰院した際は$SpO_2$ 96%（酸素カヌラ3L/分）に低下し，胸部単純X線写真では両側下肺野の浸潤影の悪化を認め，末梢血白血球数16,570/μL（好中球86.6%）と上昇していた．以上より環境負荷試験は陽性と判定し，次亜塩素酸ナトリウム消毒液による急性肺傷害が疑われた．再度症状，胸部単純X線写真が改善した後，自室には入らないように指導し，第25病日に試験外出を施行した．症状が再燃しないことを確認し，第26病

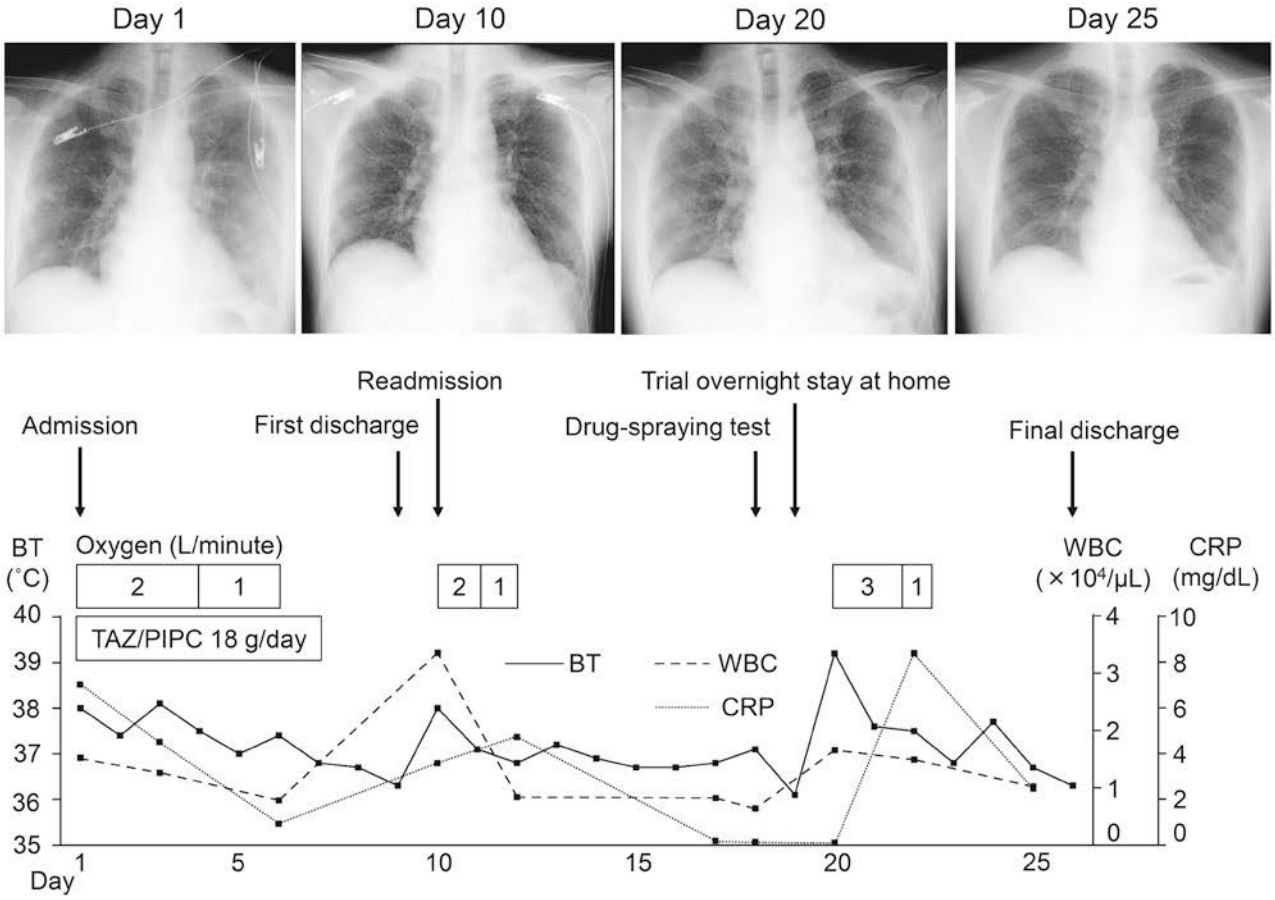


**Fig. 2** Chest X-ray images and clinical course. Chest X-ray images: day 1 is on admission; day 10 is on readmission; day 20 is at the end of the trial overnight stay at home, and day 25 is one day before final discharge. The graph below shows the clinical course after hospitalization. Numbers in the boxes indicate inhaled oxygen flow (L/minute). BT: body temperature, WBC: white blood cell count, CRP: C-reactive protein, TAZ/PIPC: tazobactam/piperacillin.

日に退院した．2回目の退院の1ヶ月後から自室滞在を再開したが，症状は再燃していない．

## 考　察

本症例は，2回の自室における環境負荷により症状の再燃を認めたこと，いずれの症状も環境隔離により軽快したことから，次亜塩素酸ナトリウム消毒液による急性肺傷害が強く疑われた．初回入院時，再入院時，試験外泊終了時のいずれにおいても，発熱，呼吸困難，末梢血白血球数上昇，低酸素血症を伴っていた．体温，白血球数の変化量が一定でなかったことや，再入院時に胸部単純X線写真所見の著明な悪化がみられなかった理由は，次亜塩素酸ナトリウムによる組織傷害の程度が曝露濃度と時間に依存するためと考えられる[2]．0.05％次亜塩素酸ナトリウム消毒液による吸入誘発試験は陰性であったものの，患者が0.2％次亜塩素酸ナトリウム消毒液を希釈せず散布したことによって曝露濃度が高くなったことと，繰り返し自室に散布したことによる曝露時間の長期化が，広範囲の肺傷害を引き起こした可能性が高い．また，同薬剤を散布したこと以外に自室の環境変化はなく，2回目の退院後に自室滞在を再開した際に症状の再燃は認めなかったため，自室に他の原因物質がある可能性は低いと思われる．なお，吸入誘発試験ではスタッフの安全確保を考慮し，次亜塩素酸ナトリウム濃度を0.05％とした．

本報告のlimitationとして，肺生検や気管支肺胞洗浄を実施していないこと，初回入院時に線維化マーカーを評価できていないことが挙げられる．これらの所見については，今後の症例蓄積が必要である．

本報告における新奇性は，COVID-19の感染予防目的に散布された市販の次亜塩素酸ナトリウム消毒液により，末梢血好中球数上昇を伴う急性両側性肺炎の臨床像を有する急性肺傷害を呈したと疑われたことにある．次亜塩素酸ナトリウム（NaOCl）は水溶液中で次亜塩素酸イオン（$OCl^-$）に解離し，酸化作用を持つ次亜塩素酸（HOCl）を形成する[3]．本症例において使用された製品を含む市販の次亜塩素酸ナトリウム消毒液の多くは，水酸化ナト

リウム（NaOH）を含むpH 12.5～13.5の強アルカリ性溶液である[3]．強アルカリ性溶液中では，次亜塩素酸の大部分が次亜塩素酸イオンとして存在し，高濃度の水酸化物イオン（$OH^-$）とともに強力な消毒効果を発揮する[3]．吸入された次亜塩素酸は気道内の水分子に捕捉され，活性窒素種や活性酸素種を発生させることで細胞傷害を引き起こすと考えられている[3)~5)]．加えて，高濃度の水酸化物イオンは細胞内脱水作用，蛋白分解作用などにより組織傷害をきたす[3)6)]．次亜塩素酸ナトリウムと同様に，塩素（$Cl_2$）ガスは水溶液中で次亜塩素酸を生じて肺傷害を引き起こす[4]．塩素ガス吸入時と強アルカリ性次亜塩素酸ナトリウムのミスト吸入時の相違点は，前者では気道内の水分子との反応により塩酸（HCl）が形成されるのに対して，後者では高濃度の水酸化物イオンに曝露されることである[3)4)]．イヌにおける動物実験では，次亜塩素酸ナトリウムの気道投与により肺水腫や多核白血球の肺胞腔内浸潤を伴う気管支肺炎を引き起こすことが報告されている[7]．次亜塩素酸ナトリウムのミスト吸入による肺傷害の症例報告は多くなく，わが国で次亜塩素酸ナトリウムを含むスプレー剤による肺胞出血の報告がある他，近年，次亜塩素酸ナトリウム曝露後に発症した器質化肺炎も報告された[8)9)]．また，次亜塩素酸ナトリウムへの曝露は職業喘息の原因にもなり得る[10]．

次亜塩素酸ナトリウムの分解速度は，pHの低下，金属の存在，温度の上昇，日光や紫外線の照射によって促進され，その自然分解産物である塩素酸ナトリウム（$NaO_3Cl$）にも吸入による気道刺激性があるため，毒性が消失する時間を正確に予想することは困難である[11)~14)]．本症例では，第26病日に退院してから1ヶ月後に自室に入ることを許可し，自室の滞在を再開する際には短時間の滞在から試すよう指導した．

COVID-19の流行に伴い身の回りのものを消毒する習慣が定着するにしたがい，今後，本症例のような急性肺傷害が増加する可能性がある．肺炎の原因診断においては，薬剤散布の有無を含めた詳細な問診を得ることが以前にも増して重要である．

著者のCOI（conflicts of interest）開示：本論文発表内容に関して申告なし．

## 引用文献


1）厚生労働省．新型コロナウイルスの消毒・除菌方法について．
https://www.mhlw.go.jp/stf/seisakunitsuite/bunya/syoudoku_00001.html（accessed on December 12, 2022）

2）Slaughter RJ, et al. The clinical toxicology of sodium hypochlorite. Clin Toxicol 2019; 57: 303–11.

3）福﨑智司．食品事業者のための次亜塩素酸の基礎と利用技術．東京：幸書房．2021；3–6, 14, 16.

4）White CW, et al. Chlorine gas inhalation: human clinical evidence of toxicity and experience in animal models. Proc Am Thorac Soc 2010; 7: 257–63.

5）Achanta S, et al. Toxic effects of chlorine gas and potential treatments: a literature review. Toxicol Mech Methods 2021; 31: 244–56.

6）Palao R, et al. Chemical burns: pathophysiology and treatment. Burns 2010; 36: 295–304.

7）Wollstein M, et al. Experimental chemical pneumonia. J Exp Med 1918; 28: 547–50.

8）太田求磨，他．吸入が原因と考えられた肺胞出血の2例．日呼吸会誌 2001；39：694–8.

9）Santos I, et al. Organizing pneumonia after exposure to sodium hypochlorite: a case report. Cureus 2020; 12: e12025.

10）Rosenman K, et al. Cleaning products and work-related asthma, 10 year update. J Occup Environ Med 2020; 62: 130–7.

11）日本ソーダ工業会技術・保安常任委員会．安全な次亜塩素酸ソーダの取扱い．2006年11月20日改訂．2006；2.
https://www.jsia.gr.jp/data/handling_03.pdf（accessed on December 12, 2022）

12）日本食品洗浄剤衛生協会．殺菌・消毒に活躍する次亜塩素酸ナトリウム．2004年2月改訂．2004；11.
http://shokusen.jp/ssk01/wp/wp-content/uploads/2016/07/shokusenkyou_series6.pdf（accessed on December 12, 2022）

13）浜野有弘，他．次亜塩素酸ナトリウム水溶液の光分解におよぼすpHの影響．火薬学会誌 1995；56：59–63.

14）New Jersey Department of Health. Hazardous Substance Fact Sheet. Revision: June 2011.
https://nj.gov/health/eoh/rtkweb/documents/fs/1688.pdf (accessed on December 13, 2022)

## Abstract

### A case highly suspicious of acute lung injury due to spraying sodium hypochlorite disinfectant



Koji Itakura, Sho Kakuto, Kodai Takahashi, Makoto Kobayashi, Ryotaro Igusa and Masakazu Ichinose

Department of Respiratory Medicine, Osaki Citizen Hospital



A 45-year-old man was diagnosed with bacterial pneumonia and prescribed garenoxacin by a local doctor. However, his pneumonia worsened and he visited our department. After administration of a combination drug (tazobactam/piperacillin), his pneumonia improved and he was discharged on the 9th day of hospitalization, but the next day he was re-hospitalized due to fever and respiratory distress. Because we heard that the patient had disinfected a room in his house by spraying sodium hypochlorite in order to prevent coronavirus disease 2019 (COVID-19), we suspected acute lung injury caused by inhalation of the drug. On re-hospitalization, being away from his home improved the symptoms without administration of antibacterial drugs. After that, an exposure test was conducted and the symptoms recurred in approximately four hours. Thus, we diagnosed his illness as highly suspicious acute lung injury caused by sodium hypochlorite disinfectant. During the COVID-19 epidemic, it is particularly important to realize the possibility of acute lung injury caused by the spraying of disinfectant.